УДК 616.34.006:612.57/618.146–006.6–08

Б.Н. Котив[1], А.М. Беляев[2], И.А. Соловьев[1],
К.Ю. Сенчик[2], М.В. Васильченко[1], М.В. Раздобара[1],
А.Е. Демко[3], Д.А. Суров[1], И.П. Ястребов[3],
И.А. Хомчук[1], Е.А. Лихачёв[1], В.В. Алексеев[1], Г.С. Киреева[2]

Изолированная гипертермическая сосудистая химиоперфузия у больных местнораспространенным раком органов малого таза

[1]Военно-медицинская академия им. С.М. Кирова, Санкт-Петербург
[2]Научно-исследовательский институт онкологии им. Н.Н. Петрова Минздрава России, Санкт-Петербург
[3]Научно-исследовательский институт скорой помощи им. И.И. Джанелидзе, Санкт-Петербург

Резюме. *Представлена последовательность выполнения изолированной гипертермической сосудистой химиоперфузии у больных, страдающих местнораспространенным раком органов малого таза. У одного больного диагностирован местнораспространенный рак прямой кишки T4N2M0, с прорастанием опухоли в параректальную клетчатку и париетальную брюшину. У другой больной – местнораспространенный рак шейки матки T2bN2M0, с прорастанием опухоли в правый мочеточник. Обоим пациентам проводено хирургическое вмешательство и изолированная сосудистая гипертермическая химиоперфузия малого таза. Оперативное вмешательство и гипертермическая перфузия проводилась поэтапно. При этом постоянно исследовалось функциональное состояние организма. Больные перенесли основной объем оперативного вмешательства и изолированную гипертермическую сосудистую перфузию органов малого таза удовлетворительно. Интра- и послеоперационных осложнений, вызванных перфузией органов малого таза не было. Таким образом, изолированная гипертермическая интраоперационная сосудистая перфузия органов малого таза является воспроизводимой и относительно безопасной методикой лечения больных местнораспространенным раком органов малого таза.*

Ключевые слова: *опухоли малого таза, эвисцерация таза, местнораспространенный рак, сосудистая перфузия таза, гипертермическая перфузия, оперативное лечение рака.*

Введение. В последние годы наметилась устойчивая тенденция роста количества злокачественных заболеваний органов малого таза как в зарубежных странах, так и в России, при этом его местнораспространенные формы выявляют при первичном обращении у 20–40% больных [1, 3, 6].

Высокая частота развития местных рецидивов (26–44,2%) и низкая пятилетняя выживаемость (38–52%) после комбинированного лечения местнораспространенного рака органов малого таза (МРРОМТ) не позволяет считать результаты лечения удовлетворительными, что диктует необходимость поиска новых путей для улучшения результатов лечения данной категории больных [1, 6, 8, 11].

Перспективным направлением в лечении этих пациентов является изолированная гипертермическая сосудистая химиоперфузия малого таза (ИГСХМТ). В современной литературе наиболее широко представлена научная информация об изолированной перфузии легкого, верхних и нижних конечностей человека [2, 4, 5]. По применению ИГСХМТ имеется лишь небольшое число публикаций. Самые крупные исследования были выполнены H.J. Wanebo [11] и S. Bonvalot [7], которые с целью уменьшения объема опухоли преимущественно у неоперабельных больных использовали постановку баллонных катетеров под рентген-контролем и введение через них химиопрепарата. Возможности применения ИГСХМТ во время оперативного вмешательства через лапаротомную рану в доступной отечественной и зарубежной литературе изучены мало [7, 9, 10, 11].

Исходя из вышеизложенного, представляется очевидной необходимость дальнейшего совершенствования комплексных программ лечения МРРОМТ. Изолированная гипертермическая сосудистая химиоперфузия малого таза в настоящее время является перспективным направлением в комплексном лечении данной категории больных. Актуальность данной проблемы определяет необходимость её дальнейшего исследования, в том числе режимов и методики проведения перфузии, переносимости ее пациентами.

Цель исследования. Изучить возможность выполнения и безопасность изолированной интраоперационной гипертермической сосудистой химиоперфузии органов малого таза у пациентов МРРОМТ.

Материалы и методы. С целью усовершенствования методики ИГСХМТ и доказательства ее безопасности перед операцией на человеке нами выполнены серии экспериментов на лабораторных животных (4 свиньи породы вьетнамская вислобрюхая), где была создана экспериментальная модель для изучения изолированной регионарной перфузии органов малого таза. Методика проведения исследования рассмотрена и одобрена этическим комитетом Военно-медицинской академии имени С.М. Кирова.

Для исследования были отобраны больные местнораспространенными опухолями органов малого таза без тяжелой сопутствующей патологии, не имеющие нарушений выделительной функции почек, распространенного атеросклероза аорты и сосудов нижних конечностей. Настоящее исследование было проведено больному местнораспространенным нижне-средне-верхнеампулярным раком прямой кишки T4N2M0 (протяженность опухоли 16 см), прорастание опухоли в параректальную клетчатку и париетальную брюшину (рис. 1) и пациентке, страдающей местнораспространенным раком шейки матки T2bN2M0 (прорастание опухоли в правый мочеточник). Возраст пациентов 58 и 50 лет соответственно.

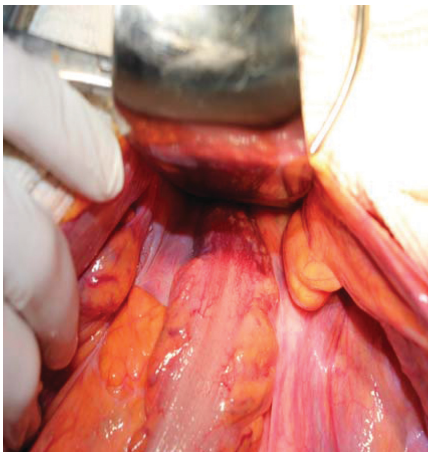

Рис. 1. Общий вид местнораспространенной опухоли нижне- средне-верхнеампулярного отдела прямой кишки с инвазией в париетальную брюшину и параректальную клетчатку

Больным перед операцией выполнены клинический и биохимический анализы крови, исследование свертывающей системы крови, электрокардиограмма, эхокардиографическое исследование сердца, ультразвуковое исследование органов брюшной полости и забрюшинного пространства, фиброгастродуодено- и фиброколоноскопия, компьютерная томография органов грудной клетки и брюшной полости, ядерная магнитная резонансная томография малого таза, допплерография аорты и сосудов нижних конечностей, проведены консультации терапевта, сосудистого хирурга и химиотерапевта. Обязательным являлось исследование выделительной функции почек – сцинтиграфия почек или внутривенная урография.

Операцию выполняли в 2 этапа. 1-й этап (основной) – выполнение комбинированной операции с удалением злокачественной опухоли и выполнение расширенной лимфодиссекции (рис. 2). Во всех случаях хирургического лечения МРРОМТ проводили аорто-подвздошно-тазовую лимфаденэктомию, которая включала высокую перевязку нижней брыжеечной артерии, отсепаровывание париетальной фасции с клетчатками и лимфатическими сосудами от аорты, нижней полой вены (НПВ) и общих подвздошных сосудов, удаление лимфатических узлов внутренних и наружных подвздошных артерий и

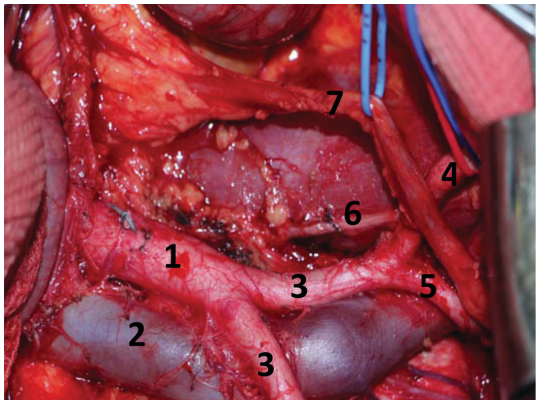

Рис. 2. Вид послеоперационной раны после удаления макропрепарата и выполнения расширенной аорто-подвздошно-тазовой лимфодиссекции. Выделены аорта (1), нижняя полая вена (2), общие (3), левая наружная (4) и левая внутренняя (5) подвздошные артерии, запирательный нерв (6). На лигатуре – левый мочеточник (7)

запирательной артерии. Ее верхней границей являлась нижняя горизонтальная ветвь двенадцатиперстной кишки, латеральной – мочеточники. Ориентир глубины лимфодиссекции после удаления макропрепарата – запирательный нерв с сопровождающими его сосудами и запирательная мышца.

2-й этап – интраоперационная изолированная сосудистая химиоперфузия таза, которая включала изоляцию кровообращения органов малого таза, канюляцию аорты и НПВ, обеспечение системной гепаринизации и оксигенации, перфузию органов малого таза по сформированному временному контуру раствором с высокими дозами противоопухолевых препаратов. В зависимости от локализации первичной опухоли применяли различные химиопрепараты: при раке прямой кишки – оксалиплатин (200 мг), при раке шейки матки – цисплатин (250 мг). Перфузию проводили в условиях гипертермии – температура перфузата составляла 42°С. В завершении данного этапа выполняли «отмывание» перфузируемого органа от цитостатика, деканюляцию, инактивацию гепарина протамином сульфатом, восстановление кровообращения в органах малого таза. Продолжительность перфузии составляла 60 мин.

Изолированную гипертермическую сосудистую перфузию органов малого таза проводили в несколько этапов:

1. Выделение магистральных сосудов. Ниже почечных сосудов выделяли аорту и НПВ, общие, наружные и внутренние подвздошные сосуды с обеих сторон. На все выделенные сосуды накладывали турникеты.

2. Сосудистая изоляция органов малого таза. На аорте и НПВ под турникетами накладывали кисетные швы (рис. 3). Аорту, НПВ, наружные подвздошные артерии и наружные подвздошные вены последовательно пережимали сосудистыми зажимами. В центре кисетного шва рассекали сосудистую стенку аорты и НПВ, вводили канюли 12 и 10Fr соотв. (рис. 4). Проводили системную гепаринизацию в дозе 50 Ед/кг.

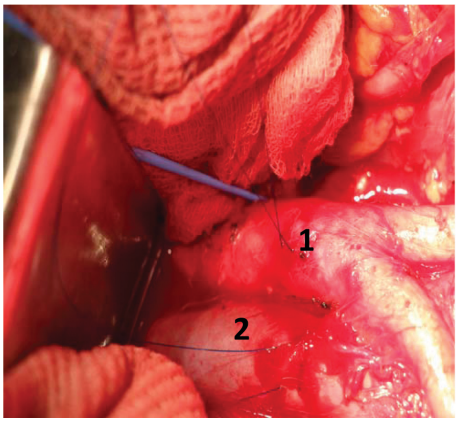

Рис. 3. Наложение кисетных швов на аорту (1) и нижнюю полую вену (2)

3. Заполнение первичного объема перфузатом (1000 мл 0,9% физиологическим раствором, 5000 ЕД гепарина и химиопрепаратом) и подключение канюлей (12 и 10Fr) к системе искусственного кровообращения, которая состояла из термостатической водяной бани, теплообменника, магистралей и роликового насоса, технического оснащения для контроля температуры и давления в контуре (рис. 5).

4. Изолированная сосудистая перфузия малого таза в условиях локальной гипертермии. После включения роликового насоса перфузат поступал в бассейн внутренних подвздошных артерий с обеих сторон через аорту. Венозная кровь из НПВ собиралась в резервуар, проходила через оксигенатор, теплообменник и закачивалась в аорту (рис. 6). Скорость перфузии – 300 мл/мин, давление в контуре 100 мм Hg, t° перфузата = 42°С. Длительность перфузии – 60 мин.

5. Отмывание перфузата. В конце процедуры перфузат с циркулирующей кровью собирали в резервуар. Параллельно в контур изолированной циркуляции добавляли 1 литр физиологического раствора. Длительность отмывания составляла 10 мин. Остановка экстракорпорального контура.

6. Извлечение канюли из НПВ, ушивание дефекта стенки, после чего – извлечение канюли из аорты и ушивание ее стенки. Снятие зажимов проводилось в обратной последовательности: наружные подвздошные вены – наружные подвздошные артерии – нижняя полая вена – аорта. Нейтрализация гепарина из расчета 1 мг 1% протамин-сульфат на 100 ЕД гепарина.

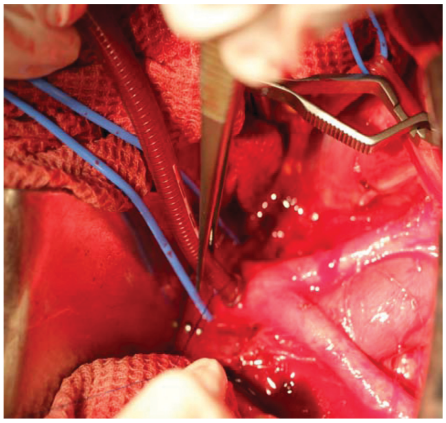

Рис. 4. Введение канюли в аорту (12Fr)



Рис. 5. Система искусственного кровообращения. Термостатическая водяная баня (1), оксигенатор (2), роликовый насос (3)

Во время операции исследовали функциональное состояние организма пациента по следующим показателям: частота сердечных сокращений, артериальное давление и частота дыхания, насыщенность крови кислородом. Проводили забор крови на клинический и биохимический анализы до операции, во время проведения изолированной сосудистой перфузии органов малого таза, после её окончания и на 1-е, 3-е, 5-е сутки послеоперационного периода. С целью определения попадания химиопрепарата в общий кровоток проводили забор крови из подключичного катетера для проведения спектрометрического ана-

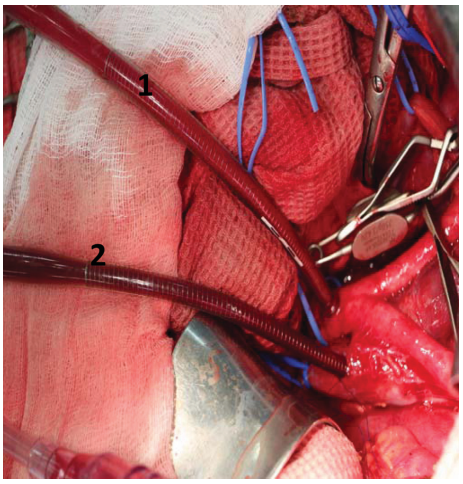

Рис. 6. Изолированная сосудистая перфузия органов малого таза: поступление химиопрепарата осуществляется в аорту (1), отток – через НПВ (2)

лиза на препарат платины на 30-й и 60-й мин изолированной гипертермической сосудистой перфузии органов малого таза и через 1 ч после нее. Кроме того, брали пробу на платину из резервуара и тканей малого таза после процедуры отмывания перфузионного контура. Учитывая, что во время проведения перфузии были пережаты наружные подвздошные артерии и вены, больным проводили анализ крови на креатинфосфокиназу (КФК) после окончания процедуры, через 12, 24 ч после операции и на 2, 3 сутки послеоперационного периода.

Результаты и их обсуждение. Анализ показателей жизненно важных функций до операции, во время ее проведения и на 5 сутки после операции (табл. 1) свидетельствует о том, что пациенты перенесли основной объем оперативного вмешательства и изолированную гипертермическую сосудистую перфузию органов малого таза удовлетворительно. Интра- и послеоперационных осложнений, вызванных перфузией органов малого таза, не выявлено.

Во время изолированной регионарной перфузии органов малого таза отмечалось увеличение ЧСС и уменьшение АД. В дальнейшем, после операции, на фоне проведения интенсивной терапии эти показатели приходили к исходным значениям. Уровень гемоглобина имел тенденцию к уменьшению, что было связано с кровопотерей во время основного этапа и на этапе отмывания перфузата. Общий объём интраоперационной кровопотери составил около 1,2 л и был полностью восполнен во время операции переливанием препаратов крови. Среднее количество перелитой эритроцитарной массы составило 6 доз, свежезамороженной плазмы – 1,5 л. Кровопотеря на этапе отмывания составила 650 мл, что потребовало переливания двух доз эритроцитарной массы. Во время операции показатели гемоглобина на уровне не ниже 90 г/л поддерживались путем проведения гемотрансфузий. Показатели гемодинамики через сутки после операции не отличались от контрольных данных. Выделительная функция почек не пострадала, о чем свидетельствует нормальный уровень креатинина и мочевины после операции, нормальный темп диуреза (100–120 мл/мин). С первых суток после операции отмечалось повышение уровня КФК, максимальное значение которого достигло на 3 сутки послеоперационного периода (1280 Ед/л), с дальнейшей тенденцией к уменьшению. Десятикратное увеличение уровня КФК в послеоперационном периоде было обусловлено полным пережатием наружных подвздошных артерий во время проведения перфузии, что привело к ишемии мышц нижних конечностей, которая носила обратимый характер, о чём свидетельствует нормальный уровень КФК на 7 сутки после операции. Результаты анализа спектрометрии крови, мягких тканей малого таза и перфузата на содержание препаратов платины представлены в таблице 2.

Концентрация платины в периферической крови на 30-й и 60-й мин химиоперфузии составила 0,891 мг/л и 0,634 мг/л соответственно, это свидетельствует о незначительной утечке цитостатика в общий кровоток. Через 1 ч после проведения химиоперфузии концентрация платины уменьшилась практически в 30 раз. Средний уровень содержания платины в резервуаре (24,6 мг/л) говорит о том, что отмывание перфузионного контура с помощью физиологического раствора позволяет вывести химиопрепарат из изолированного сосудистого контура и предотвращает одномоментное попадание большого количества цитостатика в общий кровоток, что уменьшает риск развития постперфузионных осложнений. Наличие препарата платины в образцах мягких тканей малого таза можно объяснить проникновением цитостатика из изолированного сосудистого контура в окружающие ткани, однако концентрация его мала, что требует дальнейшего изучения.

Отсутствие интра- и послеоперационных осложнений у наблюдаемых больных свидетельствует о том, что методика изолированной гипертермической сосудистой химиоперфузии органов малого таза является современной, относительно безопасной, технически воспроизводимой, удовлетворительно переносится пациентами, способствует проникновению химиопрепарата в окружающие ткани органов малого таза. Полагаем, что применение интраоперационной изолированной регионарной химиоперфузии органов малого

Таблица 1

Динамика показателей жизненно важных функций пациентов

Показатель	Перед введением наркоза	Во время проведения ИГСХМТ			После операции, сутки			
		1-я мин	30-я мин	60-я мин	1-е	3-и	5-е	7-е
ЧСС, раз/мин	76	92	138	118	86	92	90	84
АД, мм рт. ст.	128/75	122/62	111/54	108/56	105/50	128/75	135/85	124/74
ЧД, раз/мин	19	20	24	22	22	20	21	19
Нв, г/л	126	106	90	82	96	102	104	98
Сатурация, %	98%	98%	95%	94%	96%	98%	96%	98%
КФК, Ед/л	128	–	–	–	258	1280	354	96
Креатинин, мкмоль/л	66	–	–	–	96	102	88	101
Мочевина, ммоль/л	5,4	–	–	–	6,6	6,9	6,2	7,2

Таблица 2

Спектрометрический анализ крови, мягких тканей малого таза и перфузата на содержание препаратов платины

Показатель содержания платины	Время регистрации		
	30-я мин	60-я мин	Через 1 ч после перфузии
В общем кровотоке, мг/л	0,891	0,634	0,021
В мягких тканях малого таза, мкг/г	0,012	0,065	–
В перфузате, после отмывания, мг/л	–	24,6	–

таза больным данной категории позволит уменьшить количество местных рецидивов опухоли и увеличить общую и безрецидивную выживаемость.

Таким образом, дальнейшее исследование, направленное на изучение влияния ИГСХМТ на отдаленные результаты лечения местно-распространенных опухолей органов малого таза, представляет большой интерес для онкологов. Сочетание операции и ИГСХМТ у больных МРРОМТ дает надежду на улучшение отдаленных результатов лечения. Дальнейшее накопление опыта по применению ИГСХМТ позволит определить его место в лечении больных МРРОМТ.

Заключение. Интраоперационная гипертермическая сосудистая перфузия органов малого таза по предложенной методике технически осуществима и представляется доступной при соответствующем обеспечении и подготовленности операционной бригады. Она позволяет локально создать максимальную концентрацию химиопрепарата в области опухолевого поражения и избежать системного воздействия его на организм. Результаты применения ИГПОМТ свидетельствуют об отсутствии увеличения послеоперационных осложнений и признаков токсичности, обусловленных применением высоких доз химиопрепарата.

Литература

1. Бойко, В.В. 10-летний опыт применения комбинированных операций при местнораспространенном раке прямой кишки / В.В. Бойко [и др.] // Международный медицинский журнал. – 2009. – № 1. – С. 50–57.
2. Гафтон, Г.И. Перспективные методы терапии больных саркомами мягких тканей конечностей (изолированная регионарная перфузия, локальная перфузия) / Г.И. Гафтон [и др.] // Практическая онкология. – 2004. – № 4 (5). – С. 276–284.
3. Косенко, И.А. Экзентерация таза у больных раком шейки матки: обзор литературы / И.А. Косенко [и др.] // Онкологический журнал. – 2008. – № 4 (2). – С. 82–89.
4. Левченко, Е.В. Изолированная химиоперфузия легкого по поводу метастазов солидных опухолей / Е.В. Левченко [и др.] // Онкохирургия. – 2012. – № 3 (4). – С. 46–53.
5. Тимофеева, Е.С. Изолированная перфузия легкого цитостатиками / Е.С. Тимофеева [и др.] // Вопросы онкологии. – 2011. – № 2 (57). – С. 147–154.
6. Широкорад, В.И. Хирургическое лечение местнораспространенных опухолей органов малого таза / В.И. Широкорад. – М.: Медицина, 2008. – 192 с.
7. Bonvalot, S. La perfusion pelvienne sous circulation extracorporelle dans les tumeurs pelviennes localement évoluées / S. Bonvalot [et al.] // Bulletin du cancer. – 2009. – № 1 (96). – P. 103–109.
8. Bree, E. Complications and eoxicity after abdominal and pelvic hypoxic stop-flow perfusion chemotherapy: incidence and assessment of risk factors / E. Bree [et al.] // Ann. surg. oncol. – 2012. – Vol.19. – P. 3591–3597.
9. IJken, van M.G.A. Balloon catheter hypoxic abdominal and pelvic perfusion with tumour necrosis factor-alpha, Melphalan and Mitomycin C: a pharmacokinetic study in pigs / M.G.A. van IJken [et al.] // EJSO. – 2004 – Vol. 30. – P. 699–707.
10. Pencavel, T. Locoregional intravascular viral therapy of cancer: precision guidance for Paris's arrow? / T. Pencavel [et al.] // Gene Therapy. – 2010 - Vol.17. – P. 949–960.
11. Wanebo, H. J. Isolated chemotherapeutic perfusion of the pelvis for advanced rectal cancer / H. J. Wanebo [et al.] // Colorectal Disease. – 2003. – Vol. 5. – P.508–514.

B.N. Kotiv, A.M. Belaev, I.A. Soloviev, K.Yu. Senchik, M.V. Vasilchenko, M.V. Razdobara, A.E. Demko, D.A. Surov, I.P. Yastrebov, I.A. Homchuk, E.A. Lihachev, V.V. Alekseev, G.S. Kireeva

Isolated hyperthermic vascular pelvic chemical perfusion at patients with locally advanced pelvic cancer

***Abstract**. We presented sequence of isolated vascular chemioperfusion hyperthermia in patients with locally advanced pelvic organs. One patient diagnosed with locally advanced rectal cancer T4N2M0, with tumor invasion into adrectal tissue and parietal peritoneum. Other patients – locally advanced cervical cancer T2bN2M0, with tumor invasion into the right ureter. Both patients underwent surgery and hyperthermic isolated vascular chemioperfusion of pelvis. Surgery and hyperthermic perfusion was carried out in different stages. At the same time we constantly studied the functional state of the organism. Patients tolerance to the bulk of surgery and hyperthermic isolated vascular perfusion of the pelvic organs is satisfactory. Intra- and postoperative complications caused by pelvic perfusion was not presented. Thus, the isolated hyperthermic intraoperative vascular perfusion of the pelvic organs is reproducible and relatively safe method of treatment of patients with locally advanced cancer of pelvic organs.*

***Key words**: pelvic cancer, pelvic evisceration, locally advanced cancer, vascular pelvic perfusion, surgical treatment of cancer.*

Контактный телефон: 8-905-262-99-03; e-mail: maxvasilchenko@inbox.ru