УДК 616--21.3

И.В. Литвиненко, С.А. Живолупов, С.Н. Бардаков, И.Н. Самарцев, Н.А. Рашидов, Е.В. Яковлев

Воспалительные миопатии: патогенез, клиника, диагностика, лечение

Военно-медицинская академия им. С.М. Кирова, Санкт-Петербург

Резюме. *Стремительное развитие фундаментальных исследований в медицине в последнее десятилетие позволяет по-новому подойти к этиопатогенезу ряда болезней, к которым, в частности, относятся воспалительные миопатии. В настоящее время их подразделяют на пять подтипов: дерматомиозит, полимиозит, некротизирующий аутоиммунный миозит, миозит с включениями и перекрестный миозит. Дифференциальная диагностика указанных клинических форм для практикующих врачей-неврологов крайне затруднительна, однако в то же время крайне важна, поскольку каждый подтип характеризуется индивидуальной картиной течения и ответом на терапию. В этой связи анализ современных представлений о данных нозологических формах, их клинико-иммунологических особенностях и определение стратегии рациональной терапии представляется весьма актуальным. Так, симптомы дерматомиозита могут сочетаться с проявлениями системной склеродермии и смешанных заболеваниях соединительной ткани; при этом типичные кожные проявления воспалительных миопатий кратковременны или неотчетливы. Полимиозит часто ошибочно диагностируется с другими болезнями и подтипами воспалительных миопатий: миозит с включениями, некротизирующий аутоиммунный миозит, мышечная дистрофия. В связи с этим полимиозит считается диагнозом исключения и лучше всего определяется как подострая проксимальная воспалительная миопатия у взрослых, при которой нет высыпаний, семейного анамнеза нервно-мышечных заболеваний, предшествующего воздействия миотоксическими препаратами (статины, пеницилламин, зидовудин и др.) и вовлечения лицевой и экстраокулярной мускулатуры. Некротизирующий аутоиммунный миозит является отчетливым клинико-патоморфологическим синдромом и может возникать в любом возрасте, но преимущественно наблюдается у взрослых. Начинается либо остро, достигая своего пика в течение нескольких дней или недель, либо подостро, неуклонно прогрессируя и вызывая сильную слабость и очень высокий уровень креатинфосфокиназы. Миозит с включениями начинается незаметно и развивается в течение ряда лет, иногда асимметрично и неуклонно прогрессирует, имитируя мышечные дистрофии с поздним началом или медленно-прогрессирующую болезнь мотонейрона. Перекрестный миозит обычно манифестирует без сыпи, что является типичным признаком дерматомиозита, но с выраженными патологическими воспалительными изменениями в перифасцикулярной, интерфасцикулярной и перимизиальной областях и часто ассоциирован с антисинтетазными антителами.*

Ключевые слова: *воспалительные миопатии, диагностика, электромиография, креатинфосфокиназа, пошаговая терапия, клинико-патоморфологический синдром, некротизирующий аутоиммунный миозит, мышечная дистрофия, полимиозит.*

Введение. Воспалительные миопатии (ВМ) являются представительной неоднородной группой курабельных миопатий у детей и взрослых, которые на основе различных клинико-патологоанатомических особенностей разделяются на пять подтипов: дерматомиозит, полимиозит, некротизирующий аутоиммунный миозит, миозит с включениями и перекрестный миозит. Дифференциальная диагностика вышеперечисленных клинических форм от других заболеваний, имитирующих эти состояния, крайне затруднительна, но очень важна потому, что каждый подтип ВМ имеет разный прогноз и ответ на терапию. В связи с этим представляется весьма актуальным обобщение современных представлений о данных нозологических формах, их основных клинико-иммунологических особенностях для предупреждения диагностических ошибок и определения основных принципов рациональной терапии.

Общие клинические проявления ВМ. В основе клинического симптомокомплекса ВМ лежит прогрессирующее затруднение в выполнении движений, требующих использования проксимальных мышц туловища (вставание со стула, подъем по ступеням или поднятие тяжестей) [1]. Слабость дистальных мышц конечностей при застегивании или удержании объектов дебютирует в клинической картине больных при миозите с включениями, и только в далеко запущенных случаях при полимиозите, дерматомиозите и некротизирующем аутоиммунном миозите. Глазные мышцы не поражаются при всех подтипах ВМ, но лицевые мышцы часто вовлекаются в патологический процесс при миозите с включениями.

При всех подтипах заболевания могут поражаться разгибатели шеи и мышцы глотки, что приводит к затруднению удержания головы (симптом «падающей головы») или дисфагии. При запущенных клинических формах и редких острых случаях в патологический процесс могут вовлекаться дыхательные мышцы. Мозаичные мышечные атрофии четырехглавой мышцы бедра и предплечий возникают, как правило, на

начальных стадиях миозита с включениями, но также при других подтипах ВМ, если в клинической картине присутствует выраженная и продолжительная мышечная слабость. Миалгия и болезненность мышц при пальпации встречаются часто при ВМ, особенно у пациентов с антисинтетазным синдром, но если миалгия настолько выраженная, что пациент испытывает трудности в поддержании мышечного напряжения, следует исключить фибромиалгию или фасциит [2].

Экстрамышечные проявления ВМ разделяются на системные (лихорадка, артралгия и феномен Рейно), которые могут возникать при всех подтипах, но особенно часто при антисинтетазном синдроме и редко при миозите с включениями; сердечные (аритмии или желудочковая дисфункция), встречающиеся относительно в редких случаях и легочные, обусловленные в первую очередь интерстициальными болезнями легких, о которых сообщается в 10–40% случаев. Хотя распространенность интерстициальных заболеваний легких, выявляемых с помощью высокоразрешающей томографии, достигает 70% среди пациентов с антителами к гистидил-t-РНК-синтетазе (anti-Jo-1) или антителами к белку, ассоциированному с дифференцировкой меланомы (anti-MDA-5) [3].

Специфические клинические проявления подтипов ВМ. Дерматомиозит – болезнь Вагнера – Унферрихта – Хеппа (лиловая болезнь) наблюдается как у детей так у взрослых, дебютирует различными кожными проявлениями, которые сопровождаются или предшествуют мышечной слабости (табл. 1, рис. 1). Кожные проявления дерматомиозита включают в себя периорбитальную гелиотропную сыпь с отеком; эритематозную сыпь на лице, коленях, локтях, лодыжках, шее, на передней поверхности груди в виде буквы «V», на спине и плечах (симптом «шали»); красные и розовые, иногда шелушащиеся узелки и бляшки (сыпь Готтрона) на разгибательной поверхности пястно-фаланговых суставов. При этом кожные очаги фоточувствительны и могут усугубляться при воздействии ультрафиолетового излучения. Кроме этого, характерными для дерматомиозита являются расширенные капиллярные петли у основания ногтей,

Таблица 1

Вспомогательные критерии диагностики ВМ

Критерий	Дерматомиозит	Полимиозит	Некротизирующий аутоиммунный миозит	Миозит с включениями
Картина мышечной слабости	Подострая проксимальная симметричная мышечная слабость с характерной кожной сыпью у пациентов в любом возрасте	Подострая проксимальная симметричная мышечная слабость у взрослых (диагноз достоверен, когда другие причины устранены)	Острое или подострое начало проксимальной, чаще тяжелой мышечной слабости у взрослых	Медленное развитие проксимальной и дистальной мышечной слабости; атрофия четырехглавой мышцы бедра и предплечий; частые падения; умеренная слабость мускулатуры лица у людей старше 50 лет
Уровень КФК	Высокий, более 50 раз выше нормы; может быть нормальным	Высокий, больше 50 раз выше нормы в начале активного заболевания; может сохраняется на уровне в 10 раз превышающем норму.	Очень высокий; более чем в 50 раз превышающий верхний предел нормы в начале заболевания	До 10 раз выше верхней границы нормы; может быть нормальным или слегка повышенным
ЭМГ	Миопатические ПДЕ (активный или хронический процесс)	Миопатические ПДЕ (активный или хронический процесс)	Активные миопатические ПДЕ	Миопатические ПДЕ (активный или хронический процесс) с несколькими смешанными широкими потенциалами
Биопсия мышцы	Периваскулярное, перимизиальное и перифасцикулярное воспаление; некротизированные волокна в виде клиновидных инфарктов; перифасцикулярная атрофия; редукция капиляров	CD8+ клетки проникают в здоровые волокна; широко распространена экспрессия антигена ГКГ I класса; отсутствие вакуолей; исключение воспалительных дистрофий	Рассеянные некротизизированные мышечные волокна с макрофагами; отсутствие CD8+ или вакуолей; отложение комплемента в капиллярах	CD8+ клетки проникают в здоровые волокна; распространена экспрессия антигенов ГКГ I класса; аутофагосомы, рваные красные и рваные синие волокна; конгофильные амилоидные депозиты
Аутоантитела	Анти-MDA-5, анти-Mi-2; анти-TIF-1 и анти-NXP-2 (наблюдаются при онко-ассоциированном миозите)	Антисинтетазные антитела (часто наблюдаются при перекрестном миозите) ассоциированы с интерстициальными заболеваниями легких, артритом, лихорадкой и «рукой механика»	Анти-SRP и анти-HMGCR, специфичны для некротизирующего аутоиммунного миозита.	Анти-cN1A (неопределенное патофизиологическое значение)
МРТ	Может выявить активный воспалительный процесс	Может выявить активный воспалительный процесс, позволяет выбрать место биопсии	Может выявить активный воспалительный процесс, позволяет выбрать место биопсии	Отражает селективное вовлечение мышц в патологический процесс, но не позволяет отличить атрофию от хронического воспаления

Примечание: КФК – креатинфосфокиназа; ПДЕ – потенциал-двигательная единица ; ЭМГ – электромиография; ГКГ – главный комплекс гистосовместимости.

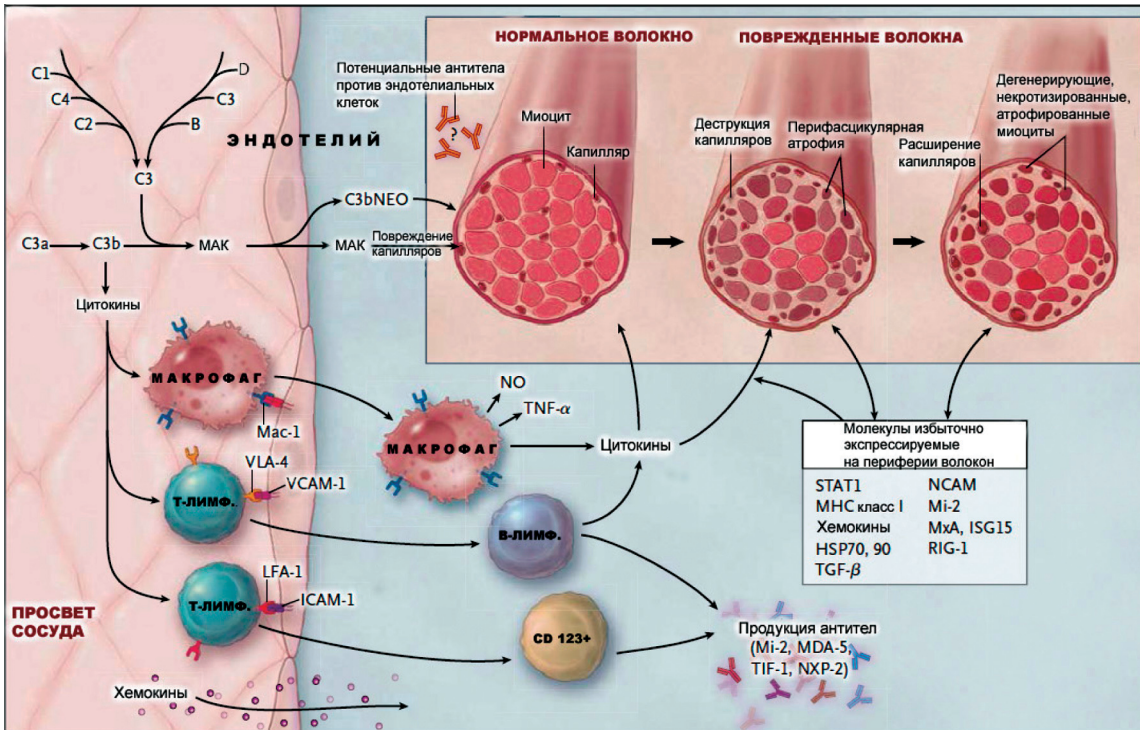

Рис. 1. Принципиальная схема предполагаемого иммунопатогенеза дерматомиозита: комплемент-опосредованная микроангиопатия мышечной ткани

неровные и утолщенные кутикулы и трещины ладонных поверхностей кончиков пальцев («рука механика»). У детей ранним симптомом заболевания является повышенная раздражительность в сочетании с красным румянцем на лице, усталость и нежелание общаться; также часто формируются подкожные кальцификаты, выпячивающиеся на поверхности кожи и вызывающие изъязвление и инфицирование. Иногда у пациентов дерматомиозит может быть ограничен только кожными расстройствами (амиопатический дерматомиозит). В таком случае признаков пареза у них не отмечается, хотя часто наблюдается субклиническое вовлечение мышц в патологический процесс.

Симптомы дерматомиозита могут сочетаться с проявлениями системной склеродермии и смешанных заболеваниях соединительной ткани; при этом типичные кожные проявления ВМ кратковременны или неотчетливы.

На рисунке 1 видно, что активация С3-компонента комплемента, вероятно вызываемая антителами против эндотелиальных клеток, является ранним событием, ведущим к образованию C3b, C3bNEO и мембранатакующих комплексов (MACs), которые оседают на эндотелиальных клетках стенок капилляров эндомизия; это приводит к разрушению капилляров, ишемии или микроинфарктам, наиболее выраженными на периферии мышечных волокон, так же как перифасцикулярная атрофия. Цитокины высвобождаются при активации комплемента, приводя к активации, в свою очередь, CD4+ Т-клеток, макрофагов, В-клеток и CD123+ плазмацитоидных дендритных клеток; повышению экспрессии сосудисто-клеточных молекул адгезии (VCAMs) и молекул межклеточной адгезии на эндотелиальных клетках; облегчая трансмиграцию лимфоидных клеток к эндомизиальной ткани через воздействие их интегринов, позднюю активацию антигена VLA-4 и антигена, ассоциированного с лимфоцитарной функцией LFA-1, который связывает VCAM-1 и ICAM-1. Перифасцикулярные области мышцы содержат волокна, которые находятся в состоянии реконструкции и регенерации (за счет экспрессии TGF-в, NCAM и Mi-2), клеточного стресса (экспрессирующие белки теплового шока:HSP70 и HSP90) и активации иммунитета (экспрессия главного комплекса гистосовместимости, антиген I класса, хемокинов и STAT1, а также молекул, ассоциированных с врожденным иммунитетом (MxA, ISG15) и гена 1, индуцируемого ретиноевой кислотой [RIG-1]).

В качестве отдельной клинической формы рассматривается *перекрестный миозит*; который манифестирует без сыпи, что является типичным признаком дерматомиозита, но с выраженными патологическими воспалительными изменениями в перифасцикулярной, интерфасцикулярной и перимизиальной областях и часто ассоциирован с антисинтетазными антителами.

У взрослых лиц в течение первых 3–5 лет от начала дерматомиозита повышен риск выявления онкологического процесса с наиболее вероятной частотой 9–32% [3]. Причем наиболее часто встречаются меланомы, назофарингеальные опухоли (у представителей монголоидной расы), неходжкинские лимфомы,

опухоли яичника, груди, толстой кишки; риск развития этих видов опухолей обуславливает необходимость тщательного ежегодного обследования больных с ВМ в течение 3 лет от дебюта заболевания.

Полимиозит является редким самостоятельным заболеванием и часто ошибочно диагностируется у пациентов с другими болезнями и подтипами ВМ: миозит с включениями, некротизирующий аутоиммунный миозит, мышечная дистрофия. В связи с этим полимиозит считается диагнозом исключения и лучше всего определяется как подострая проксимальная воспалительная миопатия у взрослых, при которой нет высыпаний, семейного анамнеза нервно-мышечных заболеваний, предшествующего воздействия миотоксическими препаратами (статины, пеницилламин, зидовудин и др.) и вовлечения лицевой и экстраокулярной мускулатуры, эндокринопатий или клинического фенотипа миозита с включениями.

Некротизирующий аутоиммунный миозит является отчетливым клинико-патоморфологическим синдромом, на долю которого приходится до 19% всех воспалительных миопатий. Может возникать в любом возрасте, но преимущественно наблюдается у взрослых; начинается либо остро, достигая своего пика в течение нескольких дней или недель, либо подостро, неуклонно прогрессируя и вызывая сильную слабость и очень высокий уровень креатинфосфокиназы (КФК). Причем он возникает самостоятельно после перенесенной вирусной инфекции, а также в ассоциации с опухолью у пациентов с заболеваниями соединительной ткани (склеродермия) или у пациентов, принимающих статины (как правило, миопатия продолжает прогрессировать даже после их отмены, но если ВМ регрессирует в течение 4-6 недель после отмены статинов, вероятно, миопатия была вызвана токсическими эффектами препарата, а не иммунным процессом). Большинство пациентов с данным подтипом ВМ имеют антитела против частиц, распознающих сигнал (SRP), или против 3-гидрокси-3-метилглутарил-коэнзим А-редуктазы (HMGCR).

Миозит с включениями является наиболее распространенной и инвалидизирующей воспалительной миопатией среди пациентов 50 лет и старше. Распространенность данной патологии оценивалась изначально в Нидерландах как 4,9 случая на 1000000 населения; в двух более поздних исследованиях в Австралии и Соединенных Штатах Америки уточненная распространенность заболевания колебалась от 51,3 до 70 случаев на 1000000 [3]. Заболевание начинается незаметно и развивается в течение ряда лет, иногда асимметрично и неуклонно прогрессирует, имитируя мышечные дистрофии с поздним началом или медленно-прогрессирующую болезнь мотонейрона. Миозит с включениями обычно подозревают у пациентов с предполагаемым полимиозитом, не поддающимся терапии. Клинические признаки, которые могут облегчить своевременную диагностику данного подтипа ВМ включают: ранее вовлечение в патологический процесс дистальных мышц, особенно разгибателей стопы и сгибателей пальцев; атрофию мышц предплечий и четырехглавой мышцы бедра; частые падения из-за слабости четырехглавых мышц, вызывающей переразгибание коленей, и невыраженную слабость мышц лица. У части пациентов впатологической процесс может быть вовлечена аксиальная мускулатура, что приводит к камптокормии или развитию симптома «свисающей головы». Дисфагия возникает более, чем у 50% пациентов.

Диагностика подтипа воспалительной миопатии основывается на комбинации анамнеза болезни, темпа прогрессирования болезни, паттерна вовлечения мышц в патологический процесс, уровня мышечных ферментов, электромиографических признаков, исследования мышечного биоптатаи наличие в крови (для некоторых подтипов) определенных антител (см. табл. 1). Типичные кожные изменения с или без мышечной слабости указывают на дерматомиозит; подострое начало мышечной слабости в проксимальным отделах конечности указывает на полимиозит или некротизирующий аутоиммунный миозит; а медленно прогрессирующая проксимальная и дистальная мышечная слабость с органиченной атрофией мышц указывает на миозит с включениями.

Электромиография (ЭМГ) высоко информативна при всех подтипах заболевания, является обязательным исследованием для исключения нейрогенных поражений нейромоторного аппарата и оценки активности ВМ. При ЭМГ во время произвольного напряжения можно выявить миопатические низкоамплитудные полифазные потенциал-двигательные единицы (ПДЕ) уменьшенной длительности и повышенной спонтанной активности с фибрилляциями, сложными повторяющимися (псевдомиотоническими) разрядами и положительными острыми волнами. ЭМГ-данные являются полезными в определении активности патологического процесса и позволяют полностью исключить нейрогенные расстройства, но не могут быть использованы для дифференциальной диагностики ВМ миопатий от токсических или дистрофических миопатий.

Уровень КФК в сыворотке крови повышен при всех подтипах ВМ, но очень высокий уровень с самого начала заболевания (вплоть до значений в 50 раз превышающих границы нормы) указывает на некротизирующийаутоиммунный миозит, а самые низкие значения (менее, чем в 10 раз превышающие верхние границы нормы) наблюдаются у пациентов с миозитом с включениями. Хотя сывороточные уровни КФК обычно коррелируют с активностью заболевания, они могут быть в норме, или только незначительно повышены у пациентов с активным дерматомиозитом, перекрестным миозитом или активным миозитом с включениями. Вместе с уровнем КФК, так же повышены АСТ и АЛТ, что иногда ошибочно врачами трактуется как признак заболевания печени и приводит к биопсии печени вместо биопсии мышц. Уровень сывороточной альдолазы может быть также повышен, особенно если фасция мышц вовлечена в патологический процесс.

Магнитно-резонансная томография (МРТ) является полезным методом исследования для диагностики ВМ при отеке мышц или при подозрении на миофасциит, а также для выявления частичных мышечных поражений за счет атрофии при миозите с включениями. Кроме этого МРТ помогает выявить жировую инфильтрацию, фиброз при миофасциальном синдроме и «географию» селективности вовлечения мышц в патологический процесс, особенно в случаях миозита с включениями; что информативно для выявления активности заболевания и выбора мышцы с наибольшей выраженностью воспаления для биопсии.

Биопсия мышц имеет важное значение для диагностики полимиозита, перекрестного миозита, некротизирующего аутоиммунного миозитаи миозита с включениями, а также для исключения заболеваний-фенокопий, таких как метаболические, дистрофические или вакуолярные миопатии. Исследование мышечных биоптатов выявляет особенности отличные для каждого подтипа заболевания и хотя результаты не всегда специфичные, биопсия остается самым важным диагностическим инструментом ВМ. Мышечная биопсия особенно эффективна, когда область забора биопсии выбрана правильно (т.е. в мышцах, которые не имеют клинических признаков запущенного заболевания или конечной стадии заболевания, а также не находятся в зоне минимального поражения), образец обрабатывается в опытной лаборатории, а результаты интерпретируются в контексте клинической картины. При дерматомиозите воспаление преимущественно периваскулярное и наиболее выражено в межфасцикулярных перегородках или на периферии пучка. Мышечные волокна претерпевают некроз и фагоцитоз в центральной части мышечного пучка или на периферии пучка благодаря микроинфарктам, которые приводят к гипоперфузии и перифасцикулярной атрофии. Перифасцикулярная атрофия, которая характеризуется слоями атрофированных волокон на периферии пучков часто с периваскулярными и интерфасцикулярными инфильтрациями, является диагностическим признаком дерматомиозита или перекрестного миозита, когда кожные изменения отсутствуют или временны. При полимиозите и миозите с включениями, воспаление распространяется периваскулярно и наиболее типично концентрируется в многочисленных очагах в пределах эндомизиума; состоит преимущественно из CD8+ Т-лимфоцитов, инфильтрирующих внешне не пораженные, ненекротизированные мышечные волокна, экспрессирующие антиген главного комплекса гистосовместимости (ГКГ) I класса (нормальные мышечные волокна не экспрессируют данный антиген). Миозит с включениями имеет все воспалительные признаки полимиозита, включая CD8-MHC-комплекс, кроме того, имеет хронические миопатические изменения с увеличением количества соединительной ткани и вариабельности размеров волокон, аутофагоцитарные вакуоли, внутренняя поверхность стенок которых покрыта материалом, окрашивающимся в синюшно-красный цвет гематоксилином и эозионом или модифицированной окраской трихромом по Гомори; «рваные красные» или цитохромоксидазные – негативные волокна обусловлены аномальными митохондриями и конгофильными отложениями амилоида рядом с вакуолями и лучше визуализируются с помощью кристаллического фиолетового или флуоресцентной оптики. Электронная микроскопия позволяет выявить тубулярные нити диаметром 12–16 нм рядом с вакуолями. У 30% пациентов с типичной клиникой миозита с включениями вакуоли или амилоидные депозиты не выявляются в мышечном биоптате, а обнаруживается только воспаление, что приводит к неверному диагнозу «полимиозит» [3]. Таким пациентам, как правило, выставляется диагноз «клинический миозит с включениями» на основании клинико-патоморфологической корреляции (слабость сгибателей пальцев или четырехглавой мышцы бедра, воспаление вокруг не некротизированных волокон, экспрессирующих ГКГ класса I и цитохромоксидазу, даже без вакуолей), которая является специфической для данного диагноза. При некротизирующем аутоиммунном миозите выявляется множество некротизированных мышечных волокон инфильтрированных или окруженных макрофагами. Разряженные лимфоцитарные инфильтраты, активирующие процесс ГКГ класса I, часто выходят за пределы некротизированных мышечных волокон.

Оценка антимышечных антител является полезной для диагностики некротизирующего аутоиммунного миозита и дифференциации подтипов ВМ и их ассоциации с системными органными поражениями, такими как интерстициальные заболевания легких. Аутоантитела, направленные против ядерных РНК или цитоплазматических антигенов, выявляются у 60% пациентов с воспалительными миопатиями в зависимости от тяжести клинического случая и метода выявления. Кроме того, патогенетическая роль антител не вполне ясна, некоторые из них являются специфическими для различных клинических фенотипов и HLA-DR генотипов. Они включают антитела против аминоацил-t-РНК-синтетазы (ARSs), которые выявляются у 20–30% пациентов [3]. Среди выявленных восьми различных ARSs анти-Jo-1 считается наиболее коммерчески доступным видом антител, на него приходится 75% всех антисинтетаз, связанных с антисинтетазным синдромом. Данный синдром характеризуется миозитом с выраженными патологическими изменениями периферических участков мышечных пучков и перимизиальной соединительной ткани, интерстициальными заболеваниями легких, артритом, феноменом Рейно, лихорадкой и «рукой механика». В одном клиническом случае были обнаружены гамма/дельта Т-клетки распознающие ARS, что позволило выявить впервые патогенетическую связь между ARS и Т-клеточным иммунитетом. Специфические антитела при некротизирующем миозите выявляются против белка трансляционного транспорта SRP или против HMGCR, являющейся патоморфологической целью статинов. Анти-HMGCR выявлены у 22% больных с не-

кротизирующим аутоиммунным миозитом, независимо от использования статиновв корреляции с уровнем КФК и мышечной силой. Антитела, ассоциированные с дерматомиозитом, включают: анти-Mi-2, которые определяют типичные кожные поражения; анти-MDA-5, ассоциированные преимущественно с амиопатическим дерматомиозитом или интерстициальными заболеваниями легких; антитела к фактору-посреднику транскрипции 1 гамма (anti-TIF-1г) и антитела к протеину ядерного матрикса-2 (anti-NXP-2), который обычно обнаруживается у пациентов с онко-ассоциированным дерматомиозитом взрослых, хотя их наличие зависит от географического, расового и генетического факторов [3]. Антитела к цитозольной 5-нуклеотидазе 1A (anti-cN1A) выявляются у 60–70% пациентов с миозитом с включениями, хотя уровень чувствительности и специфичности различается в зависимости от использованного метода выявления и указывает на активацию В-лимфоцитов. Выявление экспрессии ГКГ и CD8+ Т-клеток (так называемый ГКГ-CD8-комплекс) является полезным для подтверждения диагноза ВМ и для исключения расстройств не иммунного генеза, как, например, при некоторых мышечных дистрофиях. В свою очередь, некротизирующий аутоиммунный миозит наиболее часто опосредован специфическими антителами против SRP или HMGCR, часто с депозитами комплемента в капиллярах.

Патофизиологические механизмы ВМ. Иммунопатология. Причины воспалительных миопатий доподлинно не известны, но общепризнанно, что аутоиммунный патогенез имеет решающее значение. При дерматомиозите комплемент C5b-9 (мембранолитический атакующий комплекс) активируется рано (до очевидного разрушения мышечных волокон) и откладывается на эндотелиальных клетках, приводя к некрозу, уменьшению плотности эндомизиальных капилляров, ишемии и деструкции мышечных волокон, напоминающей микроинфаркты; оставшиеся капилляры имеют расширенные просветы для компенсации ишемии (см. рис. 1). Резидуальная перифасцикулярная атрофия отражает эндофасцикулярную перфузию, которая наиболее выражена на периферии пучков мышечных волокон.

Активация мембрано-атакующего комплекса, по видимому, за счет антител, запускает высвобождение провоспалительных цитокинов, активацию молекул адгезии эндотелиальных клеток и облегчает миграцию активированных лимфоцитов, включая В-клетки, CD4+ Т-клетки и плазмацитоидные дендритные клетки в перимизиальном и эндотелиальном пространствах. Врожденный иммунитет также играет определенную роль, которая заключается в повышении экспрессии интерферон-индуцированного протеина I типа в перифасцикулярной области, где другие воспалительные, дегенеративные или регенеративные молекулы также избыточно экспрессируются. Остается не ясным вызывается ли эффект врожденного иммунитета геном 1, индуцируемым ретиноивой кислотой, передающий сигнал в ответ на локальные сигналы от поврежденных волокон, что приводит к аутоамплификации периваскулярного воспаления за счет активации интерферона-В и ГКГ I класса 36. Установлено, что при ювенильном дерматомиозите материнские химерные клетки могут участвовать в патогенезе заболевания.

При полимиозите и миозите с включениями CD8+ цитотоксические Т-клетки окружают и внедряются во внешне здоровые, не некротизированные мышечные волокна, которые ошибочно экспрессируют ГКГ I класса (рис. 2).

На рисунке 2 видно, что антиген-специфические CD8+ клетки, распространяются по периферии, а впоследствии и в эндомизии, пересекая эндотелиальные клетки и связываясь непосредственно с ошибочно экспрессируемым ГКГ I класса на поверхности мышечных волокон через их Т-клеточные рецепторы, формируя MHC-CD8-комплекс. Активация ко-стимулирующих молекул (BB1 и ICOSL) и их лигандов (CD28, CTLA-4, и ICOS), также как и ICAM-1 или LFA-1, стабилизирует синаптические взаимодействия между CD8+ и ГКГ I класса на мышечных волокнах. Регуляторные Th17 клетки играют фундаментальную роль в активации Т-клеток. Гранулы перфорина, высвобождаемые аутоагрессивными Т-клетками, опосредуют некроз мышечных волокон. Цитокины, такие как интеферон-γ, интерлейкин-1 и фактор некроза опухолей (ФНО) высвобождаются за счет активации Т-клеток и могут усиливать активацию ГКГ I класса и Т-клеток цитотоксичности. Активированные В-клетки или плазмацитоидные дендритные клетки широко представлены в эндомизиуме и могут участвовать в патологическом процессе в неопределенной, до сих пор, роли, либо как антигенпредставляющие клетки или через высвобождение цитокинов и продукцию антител.

Экспрессия молекул ГКГ класса I, который отсутствует на сарколемме нормальных мышечных волокон, вероятно, индуцирована цитокинами, секретируемыми активированными Т-клетками. Комплекс CD8-MHC-1 характерен для полимиозита и миозита с включениями, и его обнаружение помогает подтвердить гистологический диагноз. CD8+ Т-клетки содержащие гранулы перфорина на поверхности мышечных волокон, которые вызывают некроз мышечных волокон при высвобождении. Анализ молекул Т-клеточных рецепторов, экспрессируемых при инфильтрации CD8+ Т-клетками, показывает клональную экспансию цепей Т-клеточных рецепторов и консервативных последовательностей в антигенсвязывающем регионе, которые определяют антигенуправляемый Т-клеточный ответза счет Th17 и регуляторных Т клеток. Данное предположение подкрепляется экспрессией ко-стимулирующих молекул (CD40, 80, 86) и активацией молекул адгезии, хемокинов и цитокинов. Активация и перегрузка ГКГ I класса может также вызывать нарушение конформации гликопротеинов, которые воздействуют на эндоплазматический ретикулум мышечных волокон. При развитие ВМ также возникает активация В-клеток, наиболее выраженная при миозите с включениями (хотя, неясно, может ли

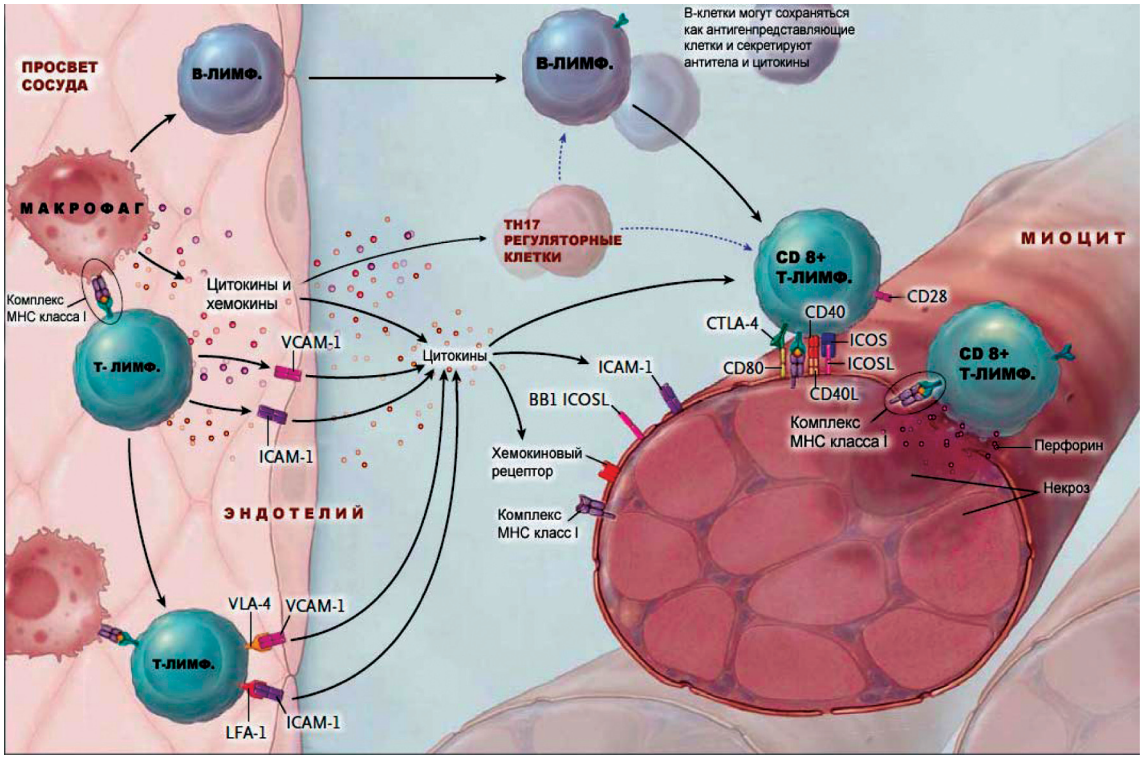

Рис. 2. Наиболее вероятный механизм Т-клеточно опосредованного мышечного повреждения при полимиозите и миозите с включениями

мышца поддерживать образование герминативных центров), в которых также выявлены антитела анти-cN1A [3].

Все факторы, запускающие воспалительные заболевания мышц, пока остаются неизвестными. Предполагается существенная роль генетических факторов риска, регулирующих иммунный ответ против неопределенных экзогенных агентов. Генетические взаимодействия обеспечиваются за счет ассоциации между HLA-DRB1*03 и анти-Jo-1, между HLA-DRB1*11:01 и анти-HMGCR при некротизирующем аутоиммунном миозите, между HLA-DRB1*03:01 и HLA-DRB1*01:01 при миозите с включениями. Вирусы могут быть ответственны за нарушение иммунной толерантности, но в настоящий момент ясно, что роль вирусов, включая Коксаки, парамиксовирусы (а также вирус эпидемического паротита), цитомегаловирус и вирус Эпштейна-Барр в возникновении воспалительных заболеваний мышц сильно преувеличена. Лучшее доказательство в пользу вирусной теории ВМ имеют ретровирусы, поскольку полимиозит или миозит с включениями развивается у людей инфицированных вирусом иммунодефицита человека (ВИЧ) или человеческим Т-лимофтропным вирусом I типа. Тем не менее, ретровирусные антигены выявляются только в макрофагах эндомизия, а не внутри мышечных волокон. Аутоинвазивные Т-клетки являются клонально управляемыми, а некоторые ретровирус-специфическими. ВИЧ-ассоциированные полимиозиты и ВИЧ-ассоциированные миозиты с включениями следует отличать от токсической митохондриальной миопатии, индуцируемой антиретровирусными лекарственными препаратами и регрессирующей при отмене препаратов.

Миозит с включениями более сложное по патогенезу заболевание. Вероятный механизм его развития отражает взаимодействие между длительно существующим хроническим воспалительным процессом и мышечной дегенерацией, которая приводит к клеточному стрессу и отложению предшественника β-амилоида, амилоида-β42 и белков с нарушением конформации подобных тем, которые наблюдаются при нейродегенеративных заболеваниях, таких как болезнь Альцгеймера. Поэтому миозит с включениями может быть рассмотрен как периферическая модель нейродегенерации. Факторы, приводящие к заболеванию не известны, но вирусы, старение мышц, аномальный протеостазис, ухудшение аутофагии и различные генотипы HLA могут играть решающую роль либо самостоятельно, либо в комбинации (рис. 3).

В дополнение к аутоиммунному компоненту развития миозита с включениями, существует выраженный дегенеративный компонент, проявляющийся формированием конгофильных амилоидных депозитов в некоторых мышечных волокнах, похожих на амилоидные тельца при болезни Альцгеймера. Эти патологические отложения иммунореактивнык белку-предшественнику амилоида, амилоида-β42, аполипопротеина Е, α-синуклеина, пресенилина, убиквитина и фосфорилированного тау-протеина,

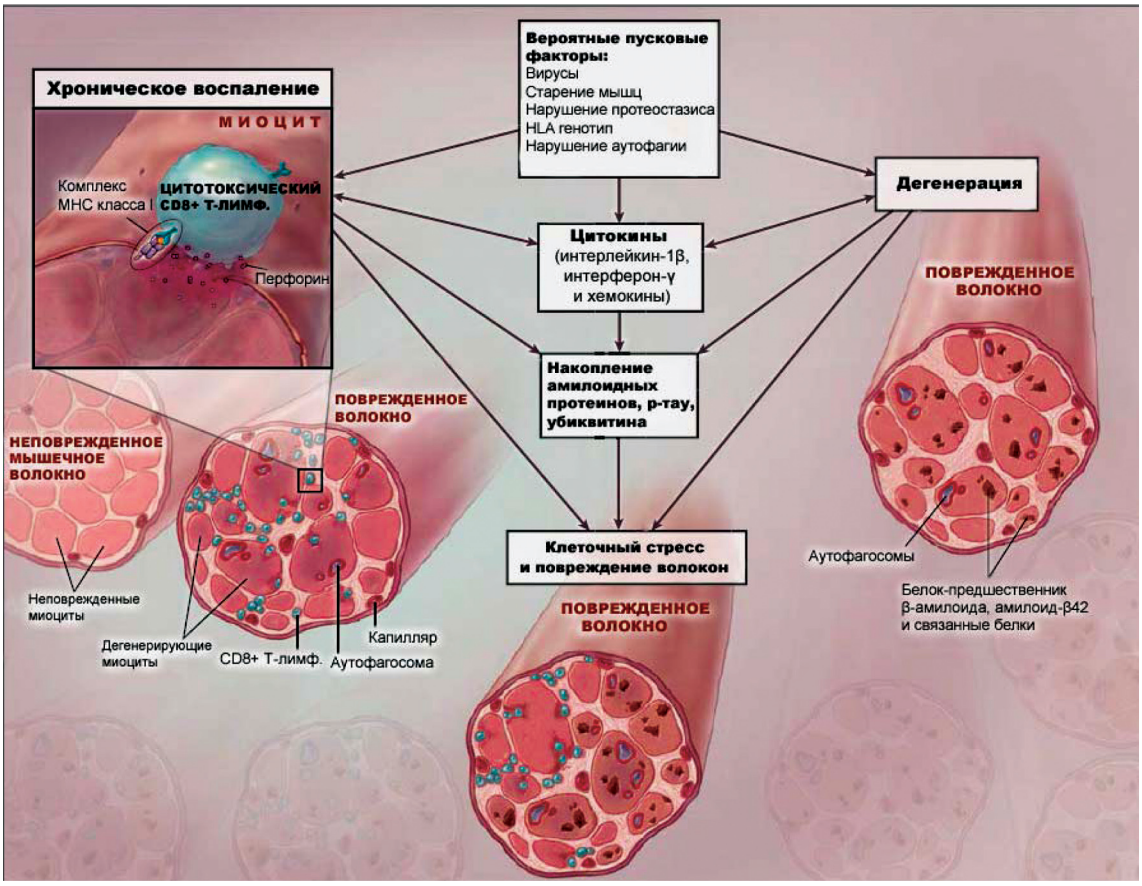

Рис. 3. Вероятный механизм развития миозита с включениями

которые указывают на наличие агрегации протеина. Депозиты TDP43, DNA-связывающий протеин ошибочно перемещаются из ядра в цитоплазму, а p62-транспортный белок, которые транспортирует полиубиквитированные белки, обнаруженные в пределах мышечных волокон с помощью иммуноокрашивания, выступают в качестве диагностических маркеров. Данные полученные in vitro свидетельствуют о том, что амилоид-β42 и его олигомеры участвуют в процессах внутриклеточной токсичности; но остается не ясным как эти белковые агрегаты, которые так же наблюдались при других вакуолярных миопатиях, вызывают воспалительные и дегенеративные миопатии и какой главный патогенный фактор вызывает воспаление или агрегацию белков. Лазерная микродиссекция мышечных волокон инфильтрированных Т-клетками в сравнении с неинфильтрированными или вакуолизированными волокнами выявила дифференцированную активацию воспалительных сигнальных молекул, таких как регуляторные молекулы рецептора интерферона-γ. Убедительные данные свидетельствуют о том, что старение, анормальный протеостазис (сеть регуляторных белков), нарушение аутофагии, клеточный стресс индуцированный ГКГ класса I или оксидом азота, продолжительное воспаление и провоспалительные цитокины, такие как интерферон-γ и интерлейкин-1β могут в совокупности вызвать или ускорить мышечную дегенерацию, что приводит к дальнейшему накоплению стрессорных молекул и амилоидных белков.

Лечение. В лечении ВМ препаратами первой линии являются глюкокортикоиды (преднизолон, метилпреднизолон) благодаря их хорошо известному противовоспалительному и иммуносупрессивному действию. Для лечения дерматомиозита, полимиозита и некротизирующего аутоиммунного миозита (табл. 2) в большинстве случаев используется таблетированный преднизолон раз в день после завтрака в дозировке 1 мг на килограмм массы тела (до 100 мг в день); однако выбор данного лекарственного средства основывается на большом клиническом опыте, а не на контролируемых исследованиях. Препаратами второй линии являются иммунодепрессанты, которые некоторые клиницисты предпочитают добавлять к гормональной терапии с самого начала курса лечения.

У пациентов с быстропрогрессирующим развитием заболевания, предпочтительна стартовая пульс-терапия (внутривенное введение метилпреднизолона в дозировке 1000 мг ежедневно в течение 3–5 дней) до начала применения таблетированных глюкокортикостероидов (ГК). После 3-4 недель терапии преднизолон постепенно уменьшают, как того требует ответ заболевания на терапию, предпочтительно посредством перехода от ежедневного к альтернирующему способу

Таблица 2

Терапия воспалительных миопатий. Пошаговый подход

Течение заболевания	Терапия полимиозита, дерматомиозита, некротизирующего аутоиммунного миозита	Терапия миозита с включениями
Начало заболевания (новый приступ заболевания)	Преднизон (1 мг/кг, до 100 мг в день) в течение 4–6 недель; перейти на альтернирующий прием	ЛФК; участие в исследованиях
Когда слабость в начале заболевания значительная или быстро прогрессирует	Внутривенные глюкокортикостероиды (1000 мг в день 3-5 дней), затем перейти на пероральный прием	Отсутствует
Если получен положительный эффект при умеренной дозировке глюкокортикоидов	Азатиоприн, метатрексат, микофенолят, циклоспорин	Отсутствует
Если ответ на глюкокортикоиды не достаточный	Внутривенный иммоноглобулин (2 г/кг один раз день в течение 2–5 дней)	Отсутствует
Если ответ на глюкокортикоиды и иммуноглобулин недостаточный	Переоценка и пересмотр диагноза; начало терапии ритуксимабом если даигнозпотвержден, рекомендуется учавствовать в исследованиях, если заболевания не отвечает на прием ритуксимаба	Участие в исследованиях

гормональной терапии (прием 48 часовой дозы ГК одномоментно утром через день для достижения у больного, нуждающегося в длительном фармакологическом лечении, благоприятного эффекта ГК при минимизации нежелательных эффектов).

Но если объективные клинико-неврологические признаки увеличения мышечной силы и способность к самостоятельному выполнению повседневной деятельности отсутствуют в течение периода уменьшения дозировки и перехода к альтренирующему приему, в таком случае необходимо назначить другой гормональный препарат. Тактической врачебной ошибкой считается «погоня» за восстановлением уровня КФК, как признаком ответа на терапию, особенно у пациентов, которые сообщают об улучшении общего самочувствия, но не обязательно с ощущением нарастания мышечной силы. Хотя, как правило, нарастание мышечной силы сопровождается падением уровня КФК, снижение только уровня КФК не является признаком восстановления мышц при ВМ.

При высокой эффективности ГК иммунодепрессанты (азатиоприн, микофенолатамофетил, метотрексат или циклоспорин) целесообразно использовать в период снижения дозировки глюкокортикоидов, а при сопутствующих ВМ интерстициальных заболеваниях легких – циклофосфамид и такролимус. Кроме этого пациентам с дерматомиозитом следует рекомендовать топические глюкокортикостероиды или ингибиторы кальцийнейроина, а также избегание солнечного света.

При резистентности ВМ к глюкокортикостероидной терапии для индукции ремиссии или в тяжелых остро прогрессирующих случаях предпочтительна терапия иммуноглобулинами (внутривенно по 2 г на кг каждый день в течение 2–5 дней). В двойных слепых плацебо-контролируемых исследованиях выявлена высокая эффективность внутривенного введения иммуноглобулинов в лечении рефрактерных форм дерматомиозита, а также необходимость в однократных ежемесячных инфузиях иммуноглобулинов для поддержания ремиссии. В рамках открытых исследований внутривенный иммуноглобулин также оказался эффективным в лечении полимиозита и некротизирующего аутоиммунного миозита, а подкожное введение иммуноглобулина оказалось эффективным в поддержании ремиссии в небольших неконтролируемых исследованиях.

При отсутствии терапевтического эффекта на применение ГК и иммуноглобулинов, следует пересмотреть установленный диагноз и при необходимости провести повторную биопсию пораженных мышц. Если диагноз ВМ подтверждается, целесообразно использование препаратов, одобренных для лечения других иммунных заболеваний, таких как ритуксимаб (антитела к CD20), который в дозе 2 г (разделенной на 2 инфузии в 2 недели) показал эффективность у некоторых пациентов с дерматомиозитом, полимиозитом или некротизирующимаутомиммунным миозитом. В ходе плацебо-контролируемого исследования у 200 человек на 8-й неделе лечения не было выявлено значимых различий между группой плацебо и группой, получавшей ритуксимаб; тем не менеена 44-й неделе 83% пациентов, получавших ритуксимаб, попалив группу «улучшение». Однако большая эффективность ритуксимаба выявлена у пациентов с антителами анти-Jo-1, анти Mi-2 или анти-SRP.

Ингибиторы фактора некроза опухолей (инфликсимаб, адалимумаб и этанерцепт) являются неэффективными и могут ухудшить или активизировать ВМ. Другие лекарственные препараты используются в качестве альтернативного лечения: алемтузумаб – при полимиозите; анти-комплемент С3 (эколизумаб) – при комплемент-опосредованных заболеваниях, дерматомиозите и некротизирующем аутоиммунном миозите; анти-интерлейкин-6 (тоцилизумаб) и антагонист рецептора интерлейкина-1 (анакинра) – при дерматомиозите; анти-интерлейкин-17и анти-интерлейкин-1в (гевокизумаб), которые апробируются в продолжающихся исследованиях (EudraCT, 2012-005772-34). В целом, отдаленные результаты лечения ВМ значительно улучшились, а 10-летняя выживаемость составляет более 90% случаев.

Поскольку у пациентов, страдающих миозитом с включениями наблюдается Т-клеточно-

опосредованная цитотоксичность и увеличение амилоид-связанных белковых агрегатов, в клинической практике неоднократно пытались использовать иммуносупрессивные препараты в качестве средств терапии этого подтипа заболевания, но все они показали неэффективность, возможно, потому, что болезнь начинается задолго до того как пациенты обращаются за медицинской помощью (дегенеративный каскад заболевания уже развился).

В свою очередь, ГК, метатрексат, циклоспорин, азатиоприн и микофенолатамофетил являются эффективными препаратами для лечения больных данной категории особенно в отдаленном периоде наблюдения. Иммуноглобулинотерапия оказалась не эффективным методом лечения в контролируемых исследованиях, но может временно помочь некоторым пациентам, особенно с дисфагией. Алетузумаб позволяет обеспечить краткосрочную стабилизацию патологического процесса, но все же необходимы контролируемые исследования.

Лечение иммуносупрессантом анакинра также не было эффективным; а исследования клинической эффективности молекул, ингибирующих в мышцах TGF-β или мышечного фактора роста, находятся в процессе выполнения. В то же время бимагрумаб, (соединение, блокирующее сигнальный путь, связанный с ингибитором мышечного роста, миостатина), показал в небольших исследованиях увеличение объема мышц после 8 недель применения, что побудило начать контролируемые исследования (ClinicalTrials.gov number, NCT01925209). Также были завершены небольшие контролируемые пилотные исследования аримокломола (ClinicalTrials.gov number, NCT00769860) препарата, который активирует ответ белков теплового шока и ослабляет клеточный стресс: препарат был приемлем по переносимости, но наличие клинически значимого преимущества по-прежнему не ясно.

На сегодняшний день, симптоматическая терапия данного подтипа ВМ является наилучшим вариантом. При угрожающей жизни дисфагии, которая не поддается терапии внутривенным иммуноглобулином, в качестве основного лечения может рассматриваться крико-фарингеальная дилатация или миотомия. Как и при остальных воспалительных миопатиях реабилитация: умеренные физические упражнения и профессиональная деятельность является полезной для улучшения способности к передвижению, предотвращению падения, избежания атрофии и предотвращению контрактур суставов. Хотя миозитом с включениями не влияет на продолжительность жизни пациентов, большинству пациентов с терминальным уровнем заболевания требуются вспомогательные устройства, такие как трость, ходунки или инвалидное кресло.

Заключение. Современная интерпретация ВМ рассматривает данную группу заболеваний как аутоиммунную патологию и акцентирует внимание на необходимость проведения контролируемых исследований, направленных на разработку принципов и средств патогенетической терапии.

Литература

1. Одинак, М.М. Нервные болезни / М.М. Одинак. – СПб.: СпецЛит, 2014. – 526 с.
2. Одинак, М.М. Заболевания и травмы периферической нервной системы / М.М. Одинак, С.А. Живолупов. – СПб.: СпецЛит, 2009. – 367 с.
3. Marinos, C. Inflammatory Muscle Diseases / C. Marinos, M.D. Dalakas // N. Engl. J. Med. – 2015. – № 372. – P. 1734–1747.

I.V. Litvinenko, S.A. Zhivolupov, S.N. Bardakov, I.N. Samartsev, N.A. Rashidov, E.V. Yakovlev

Inflammatory myopathies: pathogenesis, clinical presentation, diagnosis, treatment

Abstract. *The abrupt evolution of fundamental researches in medicine lets us combine new approach to ethiopathogenesis of a number of diseases such as inflammatory myopathies. Nowadays they are dived into five subtypes: dermatomyositis, polymyositis, necrotizing autoimmune myositis, inclusion-body myositis and overlap myositis. The differential diagnosis of the named clinical forms is a great challenge for the neurologists but the great value at the same time because each subtype of the disease is characterized with the unique pattern of the course and response to therapy. Thus the analysis of the contemporary data about these maladies, their clinical presentation and immunological peculiarities, determination of the rational therapy strategy looks to be very important point. So, the symptoms of dermatomyositis can be combined with manifestations of systemic sclerosis and mixed connective tissue disease; with typical cutaneous manifestations of inflammatory myopathies are short-lived or not clear. Polymyositis is often misdiagnosed with other diseases and subtypes of inflammatory myopathies: myositis with inclusions, autoimmune necrotizing myositis, muscular dystrophy. In this regard, polymyositis considered a diagnosis of exclusion and is best defined as subacute proximal inflammatory myopathy in adults, at which no lesions, family history of neuromuscular diseases, previous exposure miotoxic medications (statins, penicillamine, zidovudine et al.) and engage the front and extraocular muscles. Autoimmune necrotizing myositis is a distinct clinical and pathologic syndrome and can occur at any age, but is mostly seen in adults. It begins with a sharp, reaching its peak in a few days or weeks, or subacute, progressing steadily and causing severe weakness and very high levels of creatine kinase. Myositis with inclusions begins unnoticed and develops over a number of years, sometimes asymmetrical and has been steadily progressing, simulating the muscular dystrophies with late-onset or slow-progressive motor neuron disease. Cross myositis usually manifests without rash, which is a typical feature of dermatomyositis, but with severe pathological inflammatory changes in perifascicular, interfascicular and perimysial areas and are often associated with antisynthetased antibodies.*

Key words**:** *inflammatory myopathies, diagnosis, electromyography, creatine kinase, step-by-step therapy, clinical-pathologic syndrome, autoimmune necrotizing myositis, muscular dystrophy, polymyositis.*

Контактный телефон: 8-921-892-06-72; e-mail: alpinaigor@mail.ru