УДК 617–089–616.33:636.294

Б.Н. Котив[1], И.В. Гайворонский [1, 2], В.С. Алексеев[3],
А.А. Кузьмин[4], Г.И. Ничипорук [1, 2]

Влияние сочетания фундопликации по Ниссену с вариантами мобилизации селезенки и лигирования левой желудочной артерии на кровоснабжение желудка

[1]Военно-медицинская академия им. С.М. Кирова, Санкт-Петербург
[2]Санкт-Петербургский государственный университет, Санкт-Петербург
[3]Вторая городская больница, Чебоксары
[4]Городская клиническая больница № 1, Чебоксары

Резюме. *Исследование выполнено на 40 органокомплексах взрослого человека. Проведено сравнительное изучение влияния на кровоснабжение желудка сочетания фундопликации по Ниссену, различных вариантов спленэктомии и лигирования левой желудочной артерии. Для инъекции артериального русла использовали взвесь свинцового сурика. Показано, что при селективной фундопликации по Ниссену, а также при ее сочетании со спленэктомией без повреждения коротких артерий желудка архитектоника артериального русла существенно не изменялась. Сочетание операции Ниссена с лигированием коротких артерий желудка и ствола левой желудочной артерии (во внутрисвязочном ее отделе) приводит к выраженным нарушениям кровоснабжения желудка, появлению аваскулярных зон площадью 4–7,5 см² и более. Аваскулярные зоны потенциально могут быть подвержены некрозу. При лигировании левой желудочной артерии в пределах гастропанкреатической складки и последующей спленэкотмии с сохранением коротких артерий желудка аваскулярных участков в области дна желудка не наблюдалось. Таким образом, для профилактики некроза стенки желудка при выполнении операций на гастроспленопанкреатическом комплексе необходимо сохранять короткие артерии желудка и, по возможности, ветви левой желудочной артерии. В качестве примера приводится клиническое наблюдение ишемического некроза культи желудка, возникшего при сочетании фундопликации по Ниссену и дистальной резекции желудка. В процессе выполнения последней были лигированы левая желудочная и короткие артерии желудка.*

Ключевые слова: *артерии желудка, гастроспленопанкреатический комплекс, желудок, левая желудочная артерия, короткие артерии желудка, селезенка, удаление селезенки, фундопликация по Ниссену.*

Введение. Грыжи пищеводного отверстия диафрагмы и гастроэзофагеальная рефлюксная болезнь (ГЭРБ) в современной гастроэнтерологии занимают одно из ведущих мест [6, 13, 18]. При нарастании симптоматики и развитии осложнений ГЭРБ возникает необходимость оперативного лечения. Из множества предложенных методов восстановления структуры и функции кардии наибольшее распространение получила методика трансабдоминальной фундопликации путем обертывания абдоминального отдела пищевода и кардии манжеткой, сформированной из фундального отдела желудка по Ниссену [6, 14, 21]. В ряде случаев во время выполнения фундопликации из-за натяжения тканей возникает необходимость мобилизации дна желудка, в ходе которой лигируются короткие сосуды желудка, или же повреждается селезенка вследствие расположения ее в зоне манипуляций [10, 13, 17, 22].

Органосохраняющее лечение травматических и интраоперационных повреждений селезенки не всегда бывает успешным, и в части случаев выполняется спленэктомия [11]. При удалении селезенки в лигатуру или в клипсу могут попадать короткие артерии желудка, поэтому для сохранения притока крови к желудку в ходе спленэктомии рекомендуется лигировать и пересекать ветви селезеночной артерии дистальнее места отхождения коротких артерий желудка [5, 7, 8, 10–13, 16, 17].

В настоящее время изучению артериального русла желудка посвящено значительное число исследований [7, 12, 19], в которых отмечается вариабельность артериальных ветвей левой желудочной, нижней диафрагмальной и селезеночной артерий, идущих к дну желудка. Установлено, что наибольшее значение в кровоснабжении желудка имеет левая желудочная артерия, которая питает 35–47% площади желудка [7, 19]. Ее диаметр варьирует от 2 до 6 мм и по ней к желудку поступает более 50% объема циркулирующей крови [1].

Перевязка левой желудочной артерии в начальном или другом ее отделе при операциях на желудке считается ответственным моментом хирургического вмешательства [2, 8]. От внутрисвязочного отдела данной артерии, находящегося в левом крае желудочно-поджелудочной складки, отходят ветви I-го порядка к брюшному отделу пищевода, к кардиальной части и дну желудка: задняя пищеводная, кардиопищеводная, кардиопищеводно-фундальная ветви [7, 12, 19].

От селезеночной артерии в пределах желудочно-селезеночной связки ответвляются от 2 до 6 коротких артерий желудка, диаметр которых может достигать 3 мм. Короткие артерии проникают в стенку дна желудка и разветвляются в его толще [5, 7, 19].

В ряде работ [5, 7] показано участие левой нижней диафрагмальной артерии в кровоснабжении желудка. Наиболее часто она отходит непосредственно от аорты или чревного ствола, в 3% случаев отходит от печеночно-желудочно-диафрагмальной артерии и в 3% случаев – от желудочно-диафрагмальной артерии. Левая нижняя диафрагмальная артерия огибает сзади пищевод и по ходу отдает ветви к фундальному отделу желудка, а ее диаметр варьирует от 2 до 4,5 мм. M. Gregorczyk и савт. [19] обнаружили фундальные ветви левой нижней диафрагмальной артерии в 60% случаев.

Независимо от вида и техники выполнения операции перевязка крупных артерий в процессе мобилизации желудка приводит к выключению соответствующего бассейна его кровоснабжения и при отсутствии коллатерального кровотока чревато развитием ишемического некроза [3, 4]. Некроз стенки желудка считается редким, но очень тяжелым, представляющим опасность для жизни больного послеоперационным осложнением, при котором летальность достигает 50% [1, 2, 9]. В профилактике ишемического некроза желудка немаловажное значение имеют способы мобилизации желудка и селезенки [11].

Принимая во внимание наличие «слабого места» регионарного кровотока в области дна желудка M. Gregorczyk и соавт. [19] на 15 органокомплексах изучали короткие ветви методом инъекции окрашенного раствора желатины и их последующим препарированием. Авторами было показано, что до 83,1% от общего количества фундальных ветвей от различных артериальных источников кровоснабжают заднюю стенку желудка. От артериальных источников, имеющих отношение к желудочно-селезеночной, а также к верхней и нижней трети диафрагмально-селезеночной связок в стенку желудка входило более половины (58%) фундальных ветвей.

Таким образом, влияние сочетания различных операций на желудке и спленэктомии на кровоснабжение желудка изучено недостаточно полно, сведения не в полной мере удовлетворяют запросы практической хирургии.

Цель исследовании. Изучить артериальное русло дистальных отделов желудка при фундопликации по Ниссену в сочетании с вариантами лигирования левой желудочной артерии и спленэктомии.

Материалы и методы. Поведены 6 серий исследования на 40 небальзамированных органокомплексах людей обоего пола в возрасте от 37 до 76 лет, умерших от экстраабдоминальной патологии (табл. 1).

При фундопликации по Ниссену рассекалась левая треугольная связка печени. В бессосудистой зоне вскрывался малый сальник. Справа от брюшного отдела пищевода «тупо» входили в позадипищеводное пространство. Ближе к пищеводу в бессосудистой зоне пересекались пищеводно-диафрагмальная и желудочно-диафрагмальная связки до коротких сосудов желудка и проделывалось «окно». Длина мобилизованного брюшного отдела пищевода составляла 4–5 см. В образованное «окно» проводилась задняя стенка дна желудка. Из передней и задней стенок фундальной части желудка формировали циркулярную манжету, окутывающую пищевод. Накладывали 4 серозно-мышечных узловых шва с захватом передней и задней стенок дна желудка.

Таблица 1

Количественная характеристика серий исследования

Серия	Количество наблюдений
1. Изучение архитектоники артерий желудка и селезенки (контроль)	6
Изучение архитектоники артерий желудка после фундопликации по Ниссену	6
2. Изучение архитектоники артерий желудка после фундопликации по Ниссену в сочетании со спленэктомией без сохранения коротких артерий желудка	7
3. Изучение архитектоники артерий желудка при сочетании фундопликации по Ниссену, спленэктомии и лигирования левой желудочной артерии в нисходящем ее отделе вблизи малой кривизны	7
4. Изучение архитектоники артерий желудка при сочетании фундопликации по Ниссену со спленэктомией и лигированием внутрисвязочного отдела левой желудочной артерии (в желудочно-поджелудочной складке)	7
5. Изучение архитектоники артерий желудка при сочетании фундопликации по Ниссену со спленэктомией с сохранением коротких артерий желудка и перевязкой внутрисвязочного отдела левой желудочной артерии (в желудочно-поджелудочной складке)	7

Для посмертной ангиографии артерий использовалась взвесь свинцового сурика оранжевого цвета на силикатном клее марки «ХКС» в весовом соотношении 1:2. Продольным разрезом ножницами рассекалась задняя стенка брюшной аорты. Со стороны просвета аорты в чревный ствол проводили пластиковый катетер наружным диаметром 2,7 мм. В месте отхождения от аорты чревный ствол перевязывали на катетере капроновой лигатурой. Под давлением через катетер в чревный ствол инъецировали 90–120 мл контраста. После заполнения артериального русла производили рентгеновские снимки комплекса органов и отдельно желудка. О состоянии кровоснабжения желудка косвенно судили по ангиограммам в зависимости от наполнения и выраженности его артериальной сети.

Результаты и их обсуждение. На артериограммах желудка и селезенки (1-я серия) хорошо визуализировались все 4 основные артерии желудка: левая и правая желудочные, левая и правая желудочно-сальниковые артерии, а также селезеночная артерия

и ее короткие ветви к желудку. Прослеживался анастомоз между левой и правой желудочными артериями или их ветвями, с фоформированием артериальной аркады вдоль малой кривизны желудка. От желудочных артерий к желудку отходили экстраорганные ветви II и III порядка. Конечные ветви правой и левой желудочно-сальниковых артерий анастомозировали между собой, образовывая артериальную аркаду по большой кривизне. От нее к желудку отходили ветви II порядка (рис. 1).

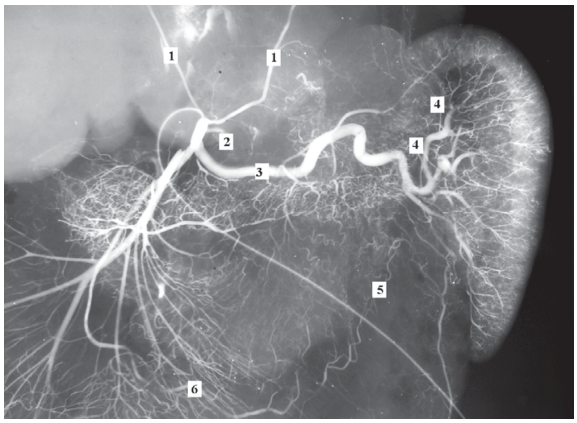

Рис. 1. Архитектоника артериального русла желудка и селезенки. Норма. Иньекция свинцовым суриком. Отпечаток с рентгенограммы: 1 – нижние диафрагмальные артерии; 2 – левая желудочная артерия; 3 – селезеночная артерия; 4 – короткие желудочные артерии; 5 – левая желудочно-сальниковая артерия; 6 – правая желудочно-сальниковая артерия

Между листками желудочно-селезеночной связки на разных препаратах находили от 2 до 4 коротких артерий желудка. На 4-х препаратах они отходили в сторону дна желудка от конечного ствола селезеночной артерии. На одной ангиограмме отхождение коротких ветвей к желудку наблюдалось от начального отдела левой желудочно-сальниковой артерии. На 2-х препаратах имело место их отхождение от позадижелудочного отдела селезеночной артерии.

Внутриорганные артериальные сосуды желудка были представлены ветвями III–IV-го порядка. Они различались по длине, диаметру и расположению друг от друга. Интрамуральные артерии анастомозировали между собой, формируя внутри- и межбассейновые связи (рис. 2).

Анастомозы между артериальными ветвями, отходившими от аркад по малой и большой кривизне в сторону желудка, формировали поперечные и продольные внутристеночные соединения. Внутриорганные продольные анастомозы имели форму аркад, соответствующих по своему ходу экстраорганным дугам, расположенным вдоль большой и малой кривизн желудка. Внутриорганные связи между ветвями одного и того же артериального сосуда были наиболее многочисленными. Широкое анастомозирование внутриорганных артериальных сосудов создавало

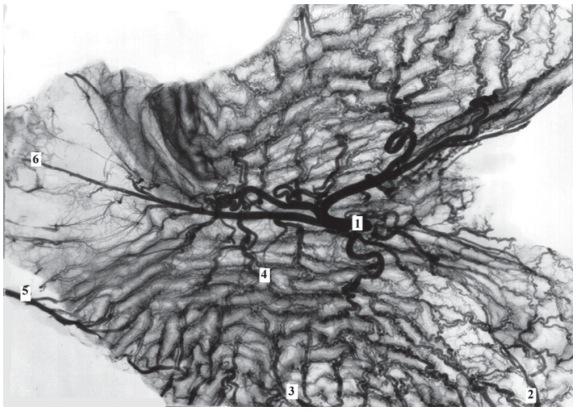

Рис. 2. Архитектоника интраорганного артериального русла желудка (орган рассечен по большой кривизне): Иньекция свинцовым суриком. Отпечаток с рентгенограммы. 1 – левая желудочная артерия; 2 – короткие желудочные артерии; 3 – ветви от левой желудочно-сальниковой артерии; 4 – продольные и поперечные анастомозы внутриорганных артерий; 5 – правая желудочно-сальниковая артерия; 6 – правая желудочная артерия

развитую сосудистую сеть во всех отделах желудка. В области дна желудка внутристеночные артериальные связи были менее выражены, по сравнению с развитыми анастомозами в области тела. В дистальных отделах желудка (антральная часть) интрамуральная сосудистая сеть была более густой, по сравнению с телом желудка.

На рентгенограммах 2-й серии существенных изменений ангиоархитектоники желудка не отмечено, видны лишь внутриорганные артерии II и III порядка. Большое число артерий широко анастомозировали между собой, формируя полиморфизм сложных сетей, обеспечивающих продольные и поперечные сосудистые связи. Интрамуральная артериальная сосудистая сеть прослеживалась отчетливо во всех отделах желудка.

В 3-й серии для доступа к сосудистой ножке селезенки порционно лигировали и пересекали желудочно-селезеночную связку. На ангиограммах существенных изменений в насыщенности интраорганной артериальной сети желудка в области дна не обнаружено. Выраженность ее была аналогична ангиограммам 2-й серии исследования.

В 4-й серии на ангиограммах прослеживались только отдельные короткие желудочные артерии. Внутристеночная сосудистая сеть в области тела, и особенно дна желудка, была менее «густой», отмечено значительное обеднение сосудистого рисунка. Однако прослеживались отдельные, хорошо контрастированные анастомозы внутриорганных артерий, имеющих как продольную, так и поперечную ориентацию.

В 5-й серии на ангиограммах короткие артерии желудка не просматривались. Отмечалось практически полное отсутствие контрастированния внутристеночных сосудов в области дна, кардиальной части и прок-

симальных отделах тела желудка. Многочисленные внутри- и межсистемные анастомозы между интраорганными артериями не обеспечивали наполнение артериального русла в указанных отделах желудка. На 3 препаратах отмечено полное отсутствие контрастированных внутристеночных сосудов. Следовательно, контраст в питающие артериальные сосуды III и IV порядка данных отделов желудка не поступил. Размеры аваскуляризированных участков составляли до 2,5×3 см (рис. 3). В одном случае, где отсутствовали ветви к желудку от левой нижней диафрагмальной артерии, аваскулярные участки сливались и были представлены более обширной зоной 5×10 см.

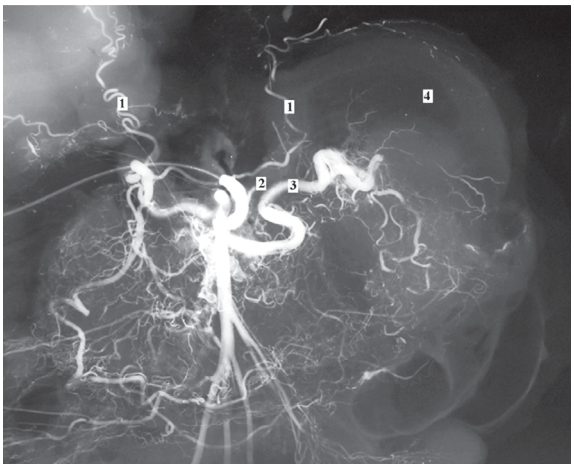

Рис. 3. Архитектоника артериального русла желудка при фундопликации по Ниссену в сочетании со спленэктомией, перевязкой коротких артерий желудка и внутрисвязочного отдела левой желудочной артерии в пределах желудочно-поджелудочной складки. Иньекция свинцовым суриком. Отпечаток с рентгенограммы: 1 – нижние диафрагмальные артерии; 2 – культя левой желудочной артерии; 3 – селезеночная артерия; 4 – дно желудка (аваскулярный участок)

В 6-й серии с целью сохранения коротких артерий желудка лигирование сосудов ножки селезенки в области переднего ее конца и средней трети проводили непосредственно в воротах органа, учитывая места отхождения коротких артерий желудка от ветвей селезеночной артерии. При этом желудочно-селезеночную связку не рассекали. Мобилизацию сосудов ножки селезенки у заднего ее конца осуществляли, углубляясь в паренхиму на 4–5 мм.

На ангиограммах прослеживались короткие артерии желудка, а также внутристеночные артерии III и IV порядка в области большой кривизны, дна и кардиальной части желудка. Аваскулярные участки (без контрастирования внутристеночных артериальных сосудов) в стенке желудка отсутствовали (рис. 4, 5).

Известно, что перевязка крупных артерий в процессе мобилизации желудка приводит к выключению соответствующего бассейна кровоснабжения, что при отсутствии коллатерального кровотока чревато

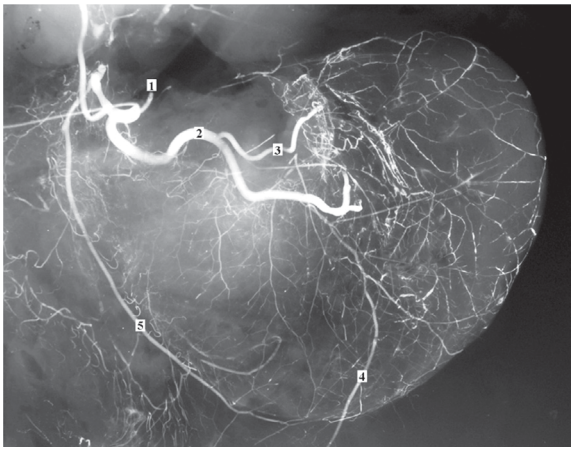

Рис. 4. Архитектоника артериального русла желудка при фундопликации по Ниссену в сочетании со спленэктомией, сохранением коротких артерий желудка и лигированием внутрисвязочного отдела левой желудочной артерии в пределах желудочно-поджелудочной складки. Иньекция свинцовым суриком. Отпечаток с рентгенограммы: 1 – культя левой желудочной артерии; 2 – селезеночная артерия; 3 – верхняя полюсная артерия; 4 – левая желудочно-сальниковая артерия; 5 – правая желудочно-сальниковая артерия

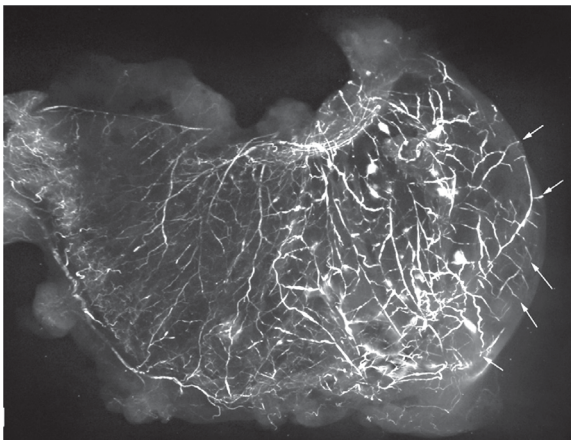

Рис. 5. Артериальное русло желудка при фундопликации по Ниссену: сочетание спленэктомии с сохранением коротких артерий желудка и лигированием внутрисвязочного отдела левой желудочной артерии в пределах желудочно-поджелудочной складки. Иньекция свинцовым суриком. Отпечаток с рентгенограммы. Короткие артерии желудка указаны стрелками

развитием ишемического некроза [1, 2, 13, 17]. В профилактике даного осложнения немаловажное значение имеют способы мобилизации желудка и селезенки [11, 20].

Нами показано, что количество и архитектоника интрамуральных артерий желудка вариабельна. При фундопликации по Ниссену в сочетании со спленэктомией лигируются короткие артерии желудка, ответвляющиеся от селезеночной артерии в преде-

лах желудочно-селезеночной связки. Однако они не оказывают существенного влияния на изменения в кровоснабжении желудка. Насыщенность внутристеночной артериальной сети желудка во всех его стенках остается практически аналогичной таковой в контрольной серии исследования.

При фундопликации по Ниссену в сочетании со спленэктомией без сохранения коротких артерий желудка, дополненной перевязкой нисходящего отдела левой желудочной артерии вблизи малой кривизны желудка, также не возникали ишемические явления в стенке дна желудка. Происходило контрастирование внутристеночных артериальных сосудов всех во всех отделах желудка. Наблюдалось лишь незначительное уменьшение насыщенности сосудистой сети. Она была менее густой, по сравнению с сосудистым рисунком предыдущих серий исследования. В области тела и антрального отдела желудка ангиоархитектоника оставалась без изменений. Можно утверждать, что вероятность развития ишемического некроза стенки желудка при таком варианте сочетания операций отсутствует.

Сочетание фундопликации с перевязкой внутрисвязочного отдела левой желудочной артерии в гастропанкреатической складке и спленэктомией с мобилизацией желудочно-селезеночной связки приводило к появлению в области дна желудка аваскулярных участков, где внутристеночные артерии III и IV порядка не прослеживались. Следовательно, эти участки лишены питания и потенциально обречены на некроз.

После спленэктомии с сохранением коротких артерий желудка, несмотря на лигирование ствола левой желудочной артерии в гастропанкреатической складке, на ангиограммах желудка аваскулярных участков не обнаруживалось. Сохранность коротких сосудов желудка обеспечивала хорошее наполнение и контрастирование внутристеночного артериального русла желудка всех его отделов.

В качестве примера клинического наблюдения ишемического некроза культи желудка при сочетании фундопликации по Ниссену с дистальной резекцией желудка приводим выписку из истории болезни.

Больной К., 28 лет, прооперирован по поводу язвенной болезни двенадцатиперстной кишки, осложненной пенетрацией в поджелудочную железу и наличием гастроэзофагеального рефлюкса, осложненного эрозивным эзофагитом. Пациенту выполнены дистальная резекция 2/3 желудка по Гофмейстеру–Финстереру и фундопликация по Ниссену. В ходе мобилизации желудка левая желудочная артерия лигирована и пересечена в гастропанкреатической складке. Из-за натяжения тканей дополнительно мобилизован фундальный отдел желудка путем лигирования и пересечения 2 коротких желудочных сосудов.

На третьи сутки после операции диагностирован перитонит. На релапаротомии выявлена перфорация передней стенки культи желудка в области дна на расстоянии около 4 см от манжетки, размерами 0,3×0,3 см. Перфоративное отверстие ушито и инвагинировано наложением узловых серозно-мышечных швов. Брюшная полость санирована и дренирована.

В связи с прогрессированием перитонита на 3-и сутки после релапаротомии была произведена повторная релапаротомия. Обнаружена несостоятельность швов ушитого перфоративного отверстия. Стенка желудка в месте прободения с признаками некроза. Произведена биопсия данного участка. Перфоративное отверстие ушито узловыми швами в два ряда. Брюшная полость санирована и дренирована.

Гистологическое исследование биоптированного участка стенки желудка: на фоне некроза и обширных кровоизлияний наблюдалось нарушение микроциркуляции: полнокровие и стаз сосудов, что указывает на изменения по типу геморрагического некроза.

Через трое суток после второй релапаротомии открылся желудочный свищ. Последний излечен консервативно. Больной выписан в удовлетворительном состоянии на 32-е сутки после первой операции.

Заключение. Полученные данные о кровоснабжении желудка при сочетании фундопликации по Ниссену и спленэктомии с другими операциями, в ходе которых лигируется левая желудочная артерия имеют важное не только теоретическое, но и практическое значение. При выборе методик хирургических вмешательств на желудке хирург должен использовать оперативные приемы, позволяющие обеспечить его достаточное кровоснабжение. В случаях вынужденной спленэктомии селезенку необходимо мобилизовывать с сохранением коротких артерий, имеющих большое значение в кровоснабжении дна и большой кривизны желудка.

Литература

1. Волостников, В.Е. Ишемический некроз культи желудка после субтотальной дистальной резекции желудка / В.Е. Волостников, В.И. Линченко, Г.Н. Шопен // Хирургия – 2013. – № 11. – С. 61–62.
2. Григорян, Р.А. Релапаротомия в хирургии желудка и двенадцатиперстной кишки / Р.А. Григорян. – М.: МИА, 2005. – 399 с.
3. Карачун, А.М. Современные подходы к хирургическому лечению местнораспространенного и метастатического рака желудка / А.М. Карачун, Д.В. Самсонов // Вестн. Росс. воен.-мед. акад. – 2009. – № 1. – С. 168–171.
4. Мусатов, О.В. Сравнительная морфометрическая оценка воспалительной инфильтрации области ран печени, селезенки и почки после их гастропластики в эксперименте / О.В. Мусатов [и др] // Вестн. Росс. воен.-мед. акад. – 2008. – № 4. – С. 120–124.
5. Кованов, В.В. Хирургическая анатомия брюшной аорты и ее ветвей / В.В. Кованов, Т.И. Аникина // Хирургическая анатомия артерий человека. – М.: Медицина, 1974. – С. 193–214.
6. Кубышкин, В.А. Оперативное лечение гастроэзофагеальной рефлюксной болезни / В.А. Кубышкин, Б.С. Корняк // Гастроэзофагеальная рефлюксная болезнь. – М.: СПРОС, 1999. – С. 140–166.
7. Курыгин, А.А. Локальные и индивидуальные особенности ангиоархитектоники желудка и их значение в проявлении кровотечений / А.А. Курыгин, И.В. Гайворонский, И.М. Мусинов // Вестн. хир. – 2004. – № 3. – С. 19–21.

8. Лохвицкий, С.В. Повреждение селезенки при хирургических операциях / С.В. Лохвицкий, С.А. Афендулов // Хирургия. – 1990. – № 12. – С. 121–124.

9. Милонов, О.Б. Послеоперационные осложнения и опасности в абдоминальной хирургии / О.Б. Милонов, К.Д. Тоскин, В.В. Жебровский. – М.: Медицина, 1990. – 560 с.

10. Николаев, Н.О. Интраоперационные повреждения селезенки / Н.О. Николаев [и др.] // Вестн. хир. – 1990. – № 10. – С. 94–96.

11. Овсянников, В.А. Спленэктомия / В.А. Овсянников [и др.] // Оперативная хирургия селезенки. – Н.-Новгород: НГМА, 1998. – С. 29–43.

12. Одинцова, Л.А. Кровоснабжение желудка / Л.А. Одинцова // Кровоснабжение органов пищеварительного тракта человека. – Киев: Здоровье, 1970. – С. 72–93.

13. Пучков, К.В. Техника лапароскопических оперативных вмешательств на пищеводно-желудочном переходе, предупреждение и коррекция интраоперационных осложнений / К.В. Пучков, В.Б. Филимонов // Грыжи пищеводного отверстия диафрагмы. – М.: Медпрактика, 2003. – С. 84–117.

14. Разумовский, А.Ю. Лапароскопическая фундопликация по Ниссену в лечении гастроэзофагеального рефлюкса у детей / А.Ю. Разумовский [и др.] // Хирургия. – 2008. – № 2. – С. 48–53.

15. Сигуа, Б.В. Закрытая травма печени / Б.В. Сигуа, В.П. Земляной, А.К. Дюков // Вестн. росс. воен.-мед. акад. – 2013. – № 4 (44). – С. 49–54.

16. Синенченко, Г.И., Выбор тактики лечения тяжелых язвенных гастродуоденальных кровотечений у пациентов с высоким риском оперативного вмешательства / Г.И. Синенченко, В.Г. Вербицкий, С.В. Гмир // Вестн. росс. воен.-мед. акад. – 2009. – № . – С. 11–15.

17. Bo, T. General complications following laparoscopic-assisted gastrectomy and analysis of techniques to manage them / T. Bo [et al.] // Surg. endosc. – 2009. – Vol. 23 (8). – P. 1860–1865.

18. Fuchs, K.N. Endoscopic antireflux therapy / K.N. Fuchs, SM. Freys // Surg. endosc. – 2003. – Vol. 17. – P. 1009–016.

19. Gregorczyk, M. The anatomy of the fundic branches of the stomach: preliminary results / M.Gregorczyk [et al.] // Folia morphol (Warsz). – 2008. – Vol. 67. – P. 120–125.

20. Power, C. A technique for dealing with the short gastric vessels during gastric surgery / C. Power, D. Maguire, O.J. McAnena // Eur. j. surg. oncol. – 2000. – Vol. – P. 80–81.

21. Steven, S.R. The first decade's experience with laparoscopic Nissen fundoplication in infants and children / S.R. Steven // J. pediatr. surg. – 2005. – Vol. 40. – P. 142–147.

22. Terry, M. Outcomes of Laparoscopic Fundoplication for gastroesophageal reflux disease and paraesophageal hernia – Experience with 1000 consecutive cases / M. Terry // surg. endoscop. – 2001. –Vol. 15. – P. 691–699.

B.N. Kotiv, I.V. Gaivoronsky, V.S. Alexeev, A.A. Kuzmin, G.I. Nichiporuk

Influence of combination of Nissen fundoplication with different variants of spleen mobilization and left gastric artery ligation on stomach blood supply

Abstract. *The research was made on 40 adult's organogenics. We conducted a comparative study of the influence of combination of Nissen fundoplication, different variants of splenectomy and ligation of the left gastric artery. For the injection of arterial stream we used the suspension of red lead. It was shown that during selective Nissen fundoplication and also during its combination with splenectomy without damage of stomach short arteries the architectonics of arterial stream didn't change significantly. The combination of Nissen fundoplication with the ligation of stomach short arteries and the trunk of left gastric artery (in its intraligamentous part) leads to significant disorders of stomach blood supply, the appearance of avascular zones with area 4–7,5 см^2 and more. Avascular zones potentially can be subject to necrosis. At left gastric artery ligation within the gastropancreatic ligament and following splenectomy preserving short gastric arteries, avascular zones in gastric fundus were not observed. So to prevent the necrosis of stomach wall during the operations on gastrosplenopancriatic complex it is necessary to save gastric short arteries and, as far as possible, the branches of the left gastric artery. As an example we give a clinical observation of ischemic necrosis of gastric stump, appeared duringthe combination of Nissen fundoplication and distal gastric resection. During the last left gastric artery and short gastric arteries were ligated.*

Key words*: gastric arteries, gastrosplenopancriatic complex, stomach, left gastric artery, shortgastric arteries, spleen, splenectomy, Nissen fundoplication.*

Контактный телефон: 8-906-251-50-16; nichiporuki120@mail.ru