УДК 616.329–089

Е.Г. Карпущенко, Д.В. Овчинников

Продольная эзофагокардиомиотомия: 100 лет в клинической практике

Военно-медицинская академия им. С.М. Кирова, Санкт-Петербург

Резюме. *Представлена последовательность развития основного оперативного вмешательства, применяемого для лечения ахалазии пищевода. В 1913 г. немецкий ученый и хирург Эрнст Хеллер предложил и провел, а в 1914 г. представил широкому медицинскому сообществу первую хирургическую операцию по рассечению мышц пищевода пациенту с кардиоспазмом. Принцип операции заключался в открытом трансабдоминальном доступе (разрез проводится параллельно левой реберной дуге с пересечением двух-трехреберных хрящей) к дистальному отделу пищевода, с последующим двухсторонним (на передней и задней стенкам пищевода) продольным рассечением мышц до подслизистого слоя. На сегодняшний день миотомия по Хеллеру является всемирно признанной и патофизиологически оправданной операцией при кардиоспазме. Эффективность операции составляет 80–90%, летальность – 1%. У 36–50% пациентов развивается рецидив заболевания, у 9–14% пациентов – отсутствует эффект. Анализ причин их развития показал, что в основе лежат, как правило, технические погрешности. За прошедшие сто лет было предложено множество новых модификаций исполнения операции открытым, лапароскопическим и эндоскопическими доступами, с дополнительными техническими приемами. При этом до настоящего времени патогенетический принцип хирургического лечения, предложенный Э. Хеллером, не изменился и заслуженно носит имя своего автора.*

Ключевые слова: *Э. Хеллер, ахалазия пищевода, миотомия по Хеллеру, пероральная эндоскопическая миотомия, лапароскопическая миотомия, кардиоспазм.*

Ахалазия кардии – наиболее распространенное нервно-мышечное заболевание пищевода, занимающее третье место с структуре его патологии и характеризующееся нарушением мышечного тонуса и дискоординацией открытия нижнего пищеводного сфинктера.

Причина заболевания неизвестна, предполагается нарушение интрамуральной иннервации пищевода [15]. Были предложены теории вирусного, генетического и аутоиммуного поражения мышечного аппарата пищевода, однако подтверждения им не было найдено [16]. Ахалазия кардии является относительно редким заболеванием и составляет примерно 0,5–1,2 случаев на 100000 человек в год [25]. Клиническая картина заболевания представлена триадой симптомов: дисфагией, регургитацией пищи, загрудинной болью и, как следствие, снижением массы тела пациента. Диагностика ахалазии кардии помимо анамнеза и клинических проявлений основывается на данных рентгенологического исследования, эзофагоскопии и эзофагоманометрии, считающейся «золотым стандартом» в постановке диагноза.

Основным методом оперативного лечения ахалазии кардии является продольная кардиомиотомия, предложенная Э. Хеллером 100 лет назад [1].

Эрнст Карл Пауль Хеллер (рис. 1) родился 6 ноября 1877 г. в Померании. Изучал медицину в университетах Берлина, Мюнхена и Лейпцига. Большое влияние на формирование Хеллера как хирурга оказали известные немецкие хирурги того времени G. Gottstein и H. Heyrovsky. В 1902 г.в университете Лейпцига ему присвоили звание доктора медицины за работу «К вопросу об опухолях кисти и пальцев». С 1907 г. он работал в качестве ординатора в Грайфсвальдском университете, где в 1908 г. Хеллер стал приват-доцентом за экспериментальные исследования роли бактерией E. coli при тромбофлебите глубоких вен. С 1909 г. Э. Хеллер был помощником профессора

Рис. 1. Эрнст Карл Пауль Хеллер

E. Payr[1] в хирургической университетской клинике Лейпцига. В годы Первой мировой войны был фронтовым хирургом. В 1918 г. вернулся в Лейпциг на должность главного хирурга крупнейшей городской больницы – госпиталя Святого Георгия. В 1949 г. Эрнст Хеллер стал профессором родного университета Лейпцига, где работал до конца жизни. Скончался в возрасте 87 лет 2 ноября 1964 г. [11, 27].

Классическую операцию впервые Э. Хеллер выполнил в 1913 г., и уже в первом номере «Известий пограничных областей медицины и хирургии» за 1914 г. в своей статье «Внеслизистая кардиопластика при хроническом кардиоспазме с дилатацией пищевода» (рис. 2) он описал хирургический способ устранения хронического кардиоспазма продольным рассечением мышц кардиального отдела пищевода [18].

Принцип операции заключался в открытом трансабдоминальном доступе по G. Marwedel (разрез проводится параллельно левой реберной дуге с пересечением двух – трех реберных хрящей) к дистальному отделу пищевода, с последующим двухсторонним (на передней и задней стенкам пищевода) продольным рассечением мышц до подслизистого слоя (рис. 3).

Длина разрезов составляла порядка 8 см и ограничивалась нижним краем пищеводно-желудочного перехода, без распространения на стенку желудка. Еще в 1901 г. G. Gottstein высказал мнение, что операция продольного рассечения кардии может способствовать разрешению проблемы кардиоспазма, однако он еще предполагал последующее поперечное ушивание рассеченных тканей (эзофагопластику), чего Э. Хеллер в своей работе не выполнял [17].

На сегодняшний день миотомия по Хеллеру является всемирно признанной и патофизиологически оправданной операцией при кардиоспазме. Эффективность операции составляет 80–90%, летальность – 1%. У 36–50% пациентов развивается рецидив заболевания, у 9–14% пациентов – отсутствует эффект. Анализ причин их развития показал, что в основе лежат, как правило, технические погрешности. Отсутствие эффекта зачастую связано с неполным рассечением мышц кардии. Рецидив возникает из-за развития рубца между краями пересеченных мышц с восстановлением их тонуса. Чрезмерно широкие разрезы с продлением на кардиальный отдел желудка способствуют образованию недостаточности кардии с последующим развитием рефлюкс-эзофагита.

Несмотря на хорошие результаты, методика Хеллера изначально не была широко распространена в мире. Так, в 1918 г. голландский хирург J. De Bruine Groeneveldt [13] предложил ограничиться лишь передней миотомией, а позднее J. Zaaijer распространил

Aus der Chirurgischen Klinik zu Leipzig (Direktor: Prof. Dr. E. Payr).

IV.

Extramuköse Cardiaplastik beim chronischen Cardiospasmus mit Dilatation des Oesophagus.

Von
Privatdozent Dr. **E. Heller,**
Oberarzt der Klinik.

(Hierzu 3 Abbildungen im Texte.)

Im ersten Heft des Archivs für klinische Chirurgie 1913 hat Heyrovsky eine subdiaphragmatische Oesophagogastroanastomose beschrieben, die er bei zwei Fällen der sogenannten „idiopathischen Dilatation der Speiseröhre" mit Erfolg ausgeführt hat. Kurz nach dem Erscheinen dieser Mitteilung kam ein Patient mit chronischem Cardiospasmus und starker sackförmiger Dilatation des Oesophagus in die Behandlung der Leipziger chirurgischen Klinik, bei dem mir nach Lage des Falles chirurgische Hilfe zur Beseitigung des Leidens geboten erschien. Unter dem Eindruck der Heyrovskyschen Erfolge beabsichtigte ich den operativen Eingriff in der gleichen Weise vorzunehmen. Im Verlauf der Operation kam ich jedoch, bestimmt durch gewisse Schwierigkeiten der operativen Technik und später auszuführende theoretische Ueberlegungen, zu einer vom ursprünglichen Plane abweichenden Durchführung der Operation, nämlich zur Ausführung einer extramukösen Cardiaplastik. Da der Erfolg, wie ich vorgreifend bemerken will, im funktionellen Sinne sehr befriedigend ausgefallen ist, und diese Aenderung des operativen Vorgehens meines Erachtens nicht unerhebliche praktische Vorteile gegenüber den für die Behandlung des Cardiospasmus mit Oesophagusdilatation vorgeschlagenen und ausgeführten operativen Maßnahmen besitzt, möchte ich mir erlauben, den Fall kurz mitzuteilen.

Krankengeschichte: Der 49-jähr. Patient leidet seit ca. 30 Jahren an Schluckbeschwerden. Ueber den Beginn des Leidens und etwaige veranlassende Momente, hereditäre nervöse Belastung, auch über den Grad der Beschwerden im Beginne des Leidens oder Schwankungen in der der Schwere der Störung weiß er nichts Zuverlässiges mehr anzugeben.

Рис. 2. Фотокопия титульной страницы статьи Э. Хеллера

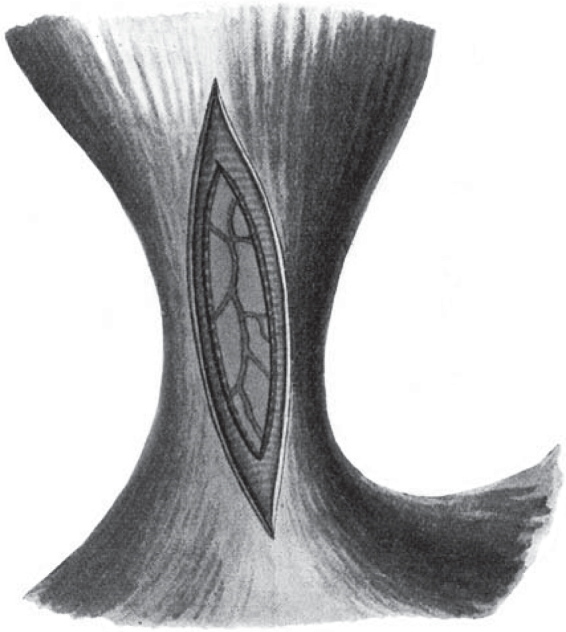

Рис. 3. Схема продольного разреза мышц пищевода, (рисунок из статьи Э. Хеллера)

[1]Эрвин Пайер (1871–1946), крупный немецкий нейрохирург первой половины XX века.

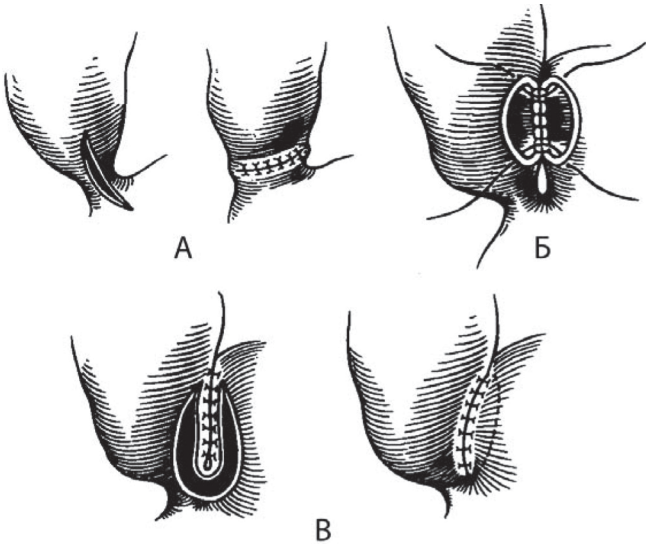

Рис. 4. Схема операций кардиопластики: А – по W. Wendel (1910); Б – по H. Heyrovsky (1913); В – по N. Grondahl (1916) [26]

такой вид операции по всей Европе [31]. Интересным остается факт, что в самой Германии под влиянием F. Sauerbruch на протяжении почти 40 лет при ахалазии кардии применяли операции анастомотичеких кардиопластик (рис. 4). Обращает на себя внимание схожесть оперативных техник, применяемых при пилоропластике по W. Heineke (1886) – J. Mikulicz (1888), M. Jaboulay (1892), и J. Finney (1902). Такие операции проводились до 1949 г., когда в своих исследованиях N. Barrett и R. Franklin доказали неблагоприятные последствия гастроэзофагеального рефлюкса, всегда сопровождающего такие виды операций [10].

Отечественные хирурги до 50-х гг. XX века при кардиоспазме наиболее широко применяли эзофагофундостомию по H. Heyrowsky, и многие ее считали самой эффективной операцией [2, 5]. Однако неудовлетворительные отдаленные результаты таких операций заставили и советских ученых искать новые подходы к хирургическому лечению кардиоспазма. В 1942 г. А.Г. Савиных предложил в качестве эффективного метода двустороннюю ваготомию в сочетании с обходным пищеводно-желудочным анастомозом, подчеркивая важную патогенетическую роль пересечения блуждающих нервов в лечении кардиоспазма. Дальнейшие исследования показали, что двустороннее пересечение блуждающих нервов не только не приносит выздоровления, но вызывает значительные функциональные нарушения функций пищевода, желудка и кишечника [1, 7].

Значительный цикл оригинальных исследований по хирургическому лечению ахалазии пищевода провел Б.В. Петровский. С 1956 г. он первым в мире начал выполнять в клинике пластику пищеводно-желудочного перехода при кардиоспазме лоскутом диафрагмы на питающей ножке, используя левосторонний трансторакальный доступ [3]. К 1960 г. Б.В. Петровский успешно выполнил 57 подобных операций, получив хорошие ближайшие результаты [6].

Однако в 1970-х гг. было выяснено, что отдаленные результаты этой операции далеки от идеала, а рецидивы дисфагии часто бывают связаны с развитием так называемого «рубцового блока» вокруг пищевода и тяжелого пептического рефлюкс-эзофагита. Поэтому ученики Б.В. Петровского – Э.Н. Ванцян и А.Ф. Черноусов – стали наиболее широко применять метод пневматической ступенчатой кардиодилатации под контролем рентгеновского экрана, в том числе и у больных, ранее перенесших неудачные кардиопластические операции [4].

Со временем стало очевидным, что результаты консервативной тактики при III и особенно IV стадии заболевания неудовлетворительны, и многие больные были вынуждены проходить многократные и малоэффективные курсы пневмокардиодилатации, не достигая приемлемого качества жизни. Стало ясно, что хирургический метод лечения кардиоспазма нельзя отвергнуть полностью.

Дальнейшее развитие оперативных методик лечения ахалазии принципиально основывается на методике Э. Хеллера и направлено на снижение риска развития неблагоприятного воздействия гастроэзофагеального рефлюкса. В 1960-х гг. в Европе, Соединенных Штатах Америки и Канаде методика кардиомиотомии по Э. Хеллеру развивалась по пути трансплеврального доступа к пищеводу, и популярным считался доступ через левую грудную полость, предложенный F. Ellis [14], так как считалось, что такие операции в два раза реже способствуют образованию гастроэзофагеального рефлюкса [9]. Одновременно с широким распространением трансплеврального доступа, для снижения риска развития гастроэзофагеального рефлюкса, при трансабдоминальном доступе операцию по Э. Хеллеру дополняли одной из антирефлюксной методикой в виде фундопликации пищевода (рис. 5).

Впервые выполнять фундопликацию предложил R. Nissen в 1956 г. Суть операции заключалась в создании мышечной муфты вокруг абдоминального отдела пищевода с формированием искусственного нижнего пищеводного сфинктера из передней и задней стенок фундальной части желудка, на 360° окутывающей пи-

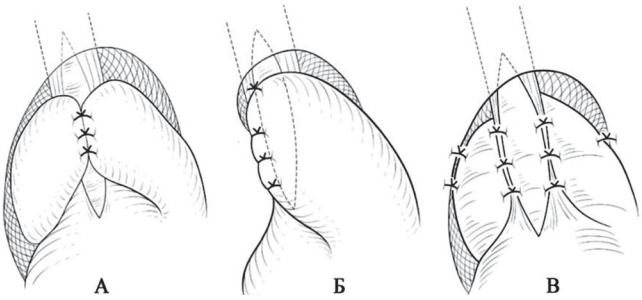

Рис. 5. Схема основных видов фундопликации пищевода: А – по R. Nissen; Б – по J. Dor; В – по A. Toupet [23]

щевод (полная фундопликация). Для этой цели при технических сложностях мобилизации желудочно-пищеводного перехода в 1962 г. J. Dor предложил переднюю стенку фундального отдела желудка укладывать впереди абдоминального отдела пищевода и фиксировать к его правой стенке (передняя частичная фундопликация). А годом позднее A. Toupet в случаях небольшого размера фундального отдела желудка и очень короткой желудочно-селезеночной связки предложил формировать симметричную манжетку из передней и задней стенок фундального отдела желудка, на 270° окутывающей пищевод (задняя частичная фундопликация).

С развитием минимально-инвазивных технологий в хирургии стали использовать торакоскапические и лапароскопические операции для лечения ахалазии кардии. В 1991 г. A. Cuschieri выполнил первую кардиомиотомию по Э. Хеллеру лапароскопическим доступом [28]. Большая эффективность, безопасность и меньший по сравнению с открытыми операциями послеоперационный период, болевой синдром, быстрое восстановление работоспособности пациента, позволили считать лапароскопическую кардиомиотомию по Э. Хеллеру в сочетании с антирефлюксной методикой операцией выбора для лечения ахалазии кардии [19, 30].

Широкое распространение в хирургии роботассистированных оперативных вмешательств не обошли стороной и кардиомиотомию. Однако, несмотря на ряд достоинств, из-за дороговизны использования роботизированных комплексов, такие оперативные вмешательства доступны не всем, более того преимуществ по результатам лечения на данном этапе не выявлено [22, 24].

В последние годы с распространением внутрипросветных эндоскопических вмешательств предложен новый вид оперативного доступа к дистальному отелу пищевода – пероральная эндоскопическая миотомия [20, 29]. Суть методики заключается в эндоскопическом создании туннеля (рис. 6) в подслизистом слое пищевода с последующим продольным иссечением продольных и циркулярных мышц.

Преимущества методики заключаются в минимизации хирургической операции, снижении риска развития медиастинита и перитонита, сохранении связочного аппарата пищевода и минимального риска развития гастроэзофагеального рефлюкса.

За 100 лет, с момента публикации Э. Хеллера, хирургия шагнула далеко вперед. Открытые доступы уступают место лапароскопическим, эндоскопическим, роботассистированным. Оперативные приемы дополнялись и видоизменялись, но положенный Э. Хеллером в основу патогенетический метод до настоящего времени приносит облегчение тысячам пациентов с мучительной болезнью – ахалазией кардии.

Рис. 6. Схема проведения пероральная эндоскопической миотомии [21]

Литература

1. Арапов, Д.А. 20-летний опыт лечения кардиоспазма / Д.А. Арапов, В.В. Уманская // Хирургия. – 1966. – № 6. – С. 53–57.
2. Березов, Е.Л. Сравнительная оценка чрезплевральных и чрезбрюшных подходов при операциях по поводу рака пищевода и кардии / Е.Л. Березов // Хирургия. – 1952. – № 6. – С. 40–46.
3. Богопольский, П.М. История реконструктивной хирургии пищевода в России: дисс. ... докт. мед. наук / П.М. Богопольский. – М., 2014. – 428 с.
4. Ванцян, Э.Н. Рецидив кардиоспазма после хирургического лечения / Э.Н. Ванцян, А.Ф. Черноусов, Ф.С. Курбанов // Хирургия. – 1983. – № 5. – С. 78–83.
5. Зиверт, К.Н. Спазм и стеноз кардии / К.Н. Зиверт // Труды XXVII Всесоюзного съезда хирургов. Москва, 23–28 мая 1960 г. – М.: Медгиз, 1962. – С. 182–186.
6. Петровский, Б.В. Кардиоспазм и его хирургическое лечение / Б.В. Петровский // Труды XXVII Всесоюзного съезда хирургов. Москва, 23–28 мая 1960 г. – М.: Медгиз, 1962. – С. 162–173.
7. Савиных, А.Г. Эзофагогастростомия при лечении кардиоспазма // Анналы Института Склифосовского / А.Г. Савиных. – М.: Медгиз, 1942.– Т. 3.– Кн. 1.– С. 82–112.
8. Andreollo, N.A. Cardiomiotomia a Heller: 100 anos de sucesso / N.A. Andreollo, L.R. Lopes, O. Malafaia // Arq. bras. cir. dig. – 2014. – Vol. 27. – № 1. – P. 1–2.
9. Andreollo, N.A. Heller's myotomy for achalasia: is an added anti-reflux procedure necessary / N.A. Andreollo, R.J. Earlam // Br. J. Surg. – 1987. – Vol. 74. – № 9. – P. 765–769.
10. Barrett, N.R. Concerning the unfavourable late results of certain operations performed in the treatment of cardiospasm. / N.R. Barrett, R.H. Franklin // Br. J. Surg. – 1949. – Vol. 37. – № 146. – P. 194–202.
11. Borchard, A. Deutscher Chirurgenkalender / A. Borchard, W.L. von Brunn, F. Michelsson. – Leipzig.: Barth, 1926. – S. 368.
12. Cherian, S.M. Ernst Ferdinand Sauerbruch: rise and fall of the pioneer of thoracic surgery / S.M. Cherian, R. Nicks, R.S. Lord // World j. surg. – 2001. – Vol. 25. – № 8. – P. 1012–1020.
13. De Bruine Groeneveldt, J.R. Over cardiospasmus / J.R. De Bruine Groeneveldt // Ned. tijdschr. geneeskd. – 1918. – Vol. 54. – № 2. – P. 1281–1282.
14. Ellis, F.H. Surgical treatment of cardiospasm (achalasia of the esophagus): considerations of aspects of esophagomyotomy / F.H. Jr. Ellis [et al.] // J. Am. med. assoc. – 1958. – Vol. 166. – № 1. – P. 29–36.

15. Francis, D.L. Achalasia: update on the disease and its treatment / D.L. Francis, D.A. Katzka // Gastroenterology. – 2010. – Vol. 139. – № 2. – P. 369–374.
16. Gockel, I. Achalasie – eine oft zu spät diagnostizierte und ätiologisch ungeklärte Krankheit / Gockel I., Müller M., Schumacher J. // Dtsch. arztebl. int. – 2012. – Jg. 109. – H. 12. – S. 209–214.
17. Gottstein, G. Technik und Klinik der Oesophagoskopie / G. Gottstein // Mitt. grenzgeb. med. chir. – 1901. – Jg. 8. – S. 157–152.
18. Heller, E. Extramuköse cardiaplastik beim chronischen cardiospasmus mit dilatation des oesophagus / E. Heller // Mitt. grenzgeb. med. chir. – 1914. – Jg. 27. – № 1. – S. 141–149.
19. Hunter, J.G. Laparoscopic Heller myotomy and fundoplication for achalasia / J.G. Hunter, T.L. Trus, G.D. Branum, J.P. Waring // Ann. surg. – 1997. – Vol. 225. – № 6. – P. 655–664.
20. Inoue, H. Peroral endoscopic myotomy (POEM) for esophageal achalasia / H. Inoue [et al.] // Endoscopy. – 2010. – Vol. 42. – № 4. – P. 265–271.
21. Inoue, H. Peroral endoscopic myotomy for esophageal achalasia: Technique, Indication, and Outcomes / H. Inoue [et al.] // Thoracic. surg. clin. – 2011. – Vol. 21. – P. 519–529.
22. Iqbal, A. Technique and follow-up of minimally invasive Heller myotomy for achalasia / A. Iqbal [et al.] // Surg. endosc. – 2006. – Vol. 20. – № 3. – P. 394–401.
23. Katada, N. Recent trends in the management of achalasia / N. Katada, S. Sakuramoto, K. Yamashita [et al.] // Ann. thorac. cardiovasc. surg. – 2012. – Vol. 18. – P. 420–428.
24. Morino, M. Robot-assisted Heller myotomy for achalasia: technique and results / M. Morino [et al.] // Ann. ital. chir. – 2013. – Vol. 84. – № 5. – P. 520–523.
25. O'Neill, O.M. Achalasia: a review of clinical diagnosis, epidemiology, treatment and outcomes / O.M. O'Neill, B.T. Johnston, H.G. Coleman // World j. gastroenterol. – 2013. – Vol. 19. – № 35. – P. 5806–5812.
26. Payne, W.S. Heller's Contribution to the Surgical Treatment of Achalasia of the Esophagus / W.S. Payne // Ann. thorac. surg. – 1989. – Vol. 48. – № 6. – P. 876–881.
27. Reichshandbuch der deutschen gesellschaft. Berlin, 1930. – Bd. 1. – S. 398.
28. Shimi, S. Laparoscopic cardiomyotomy for achalasia / S. Shimi, L. Nathanson, A. Cuschieri // J. r. coll. surg. edinb. – 1991. – Vol. 36. – № 3. – P. 152–154.
29. Stavropoulos, S.N. The international per oral endoscopic myotomy survey (IPOEMS): a snapshot of the global POEM experience / S.N. Stavropoulos [et al.] // Surg. endosc. – 2013. – Vol. 27. – № 9. – P. 3322–3338.
30. Wang, Q.S. Laparoscopic Heller-Dor operation for patientswith achalasia / Q.S. Wang [et al.] // Chin. med. j. – 2006. – Vol. 119. –№ 6. – P. 443–447.
31. Zaaijer, J.H. Cardiospasm in the aged / J.H. Zaaijer // Ann. surg. – 1923. – Vol. 77. – P. 615–617.

E.G. Karpushchenko, D.V. Ovchinnikov

Longitudinal esophageal cardiomyotomy: 100 years in clinical practice

Abstract. The article presents the development of the basic surgical intervention used to treat achalasia of the esophagus. In 1913, German scientist and surgeon Ernst Heller proposed and in 1914 introduced a broad medical community first surgery for esophageal muscle dissection patient with cardiospasm. The principle of operation was open transabdominal access (cut is parallel to the left costal arch to the intersection of two – three rib cartilage) to the distal esophagus, followed by two–sided (front and rear walls of the esophagus) longitudinal muscle dissection to the submucosa. Today Heller myotomy is an internationally recognized and pathophysiological justified operation in cardiospasm. Operation efficiency is 80–90 %, mortality rate is 1%. In 36–50% of patients develop recurrent disease, in 9–14 % of patients – there is no effect. Analysis of the reasons for their development has shown that as a rule it is based on technical errors. Over the past hundred years there has been proposed many new modifications of execution of the transaction open, laparoscopic and endoscopic approach, with additional techniques. And now pathogenetic principle of surgical treatment proposed by E. Heller has not changed and deservedly bears the name of its author.

Key words: *E. Heller, achalasia esophageal, Heller myotomy, peroral endoscopic myotomy, laparoscopic myotomy, cardiospasm.*

Контактный телефон: (812)-292-32-16; e-mail: W_Karpushe@mail.ru