УДК

Г.Н. Маградзе[1], А.К. Иорданишвили[2],
А.А. Сериков[2], В.В. Самсонов[2]

Характеристика смещения отломков при переломе мыщелкового отростка нижней челюсти в зависимости от утраты зубов

[1]Городская больница № 15, Санкт-Петербург
[2]Военно-медицинская академия им. С.М. Кирова, Санкт-Петербург

Резюме. *Изучен и исследован характер смещения отломков при переломе мыщелкового отростка нижней челюсти в аспекте влияния на него различных факторов, в том числе, утраты зубов. Проанализированы 601 истории болезни пациентов в возрасте от 16 до 89 лет, поступивших в Городскую больницу № 15 Санкт-Петербурга. Показано, что при сохранности зубного ряда у взрослых людей различных возрастных групп, смещение отломков при переломе мыщелкового отростка нижней челюсти встречается достоверно реже. Оно чаще встречается у людей различного возраста с односторонними и двусторонними концевыми дефектами зубного ряда, чем при включенных дефектах зубного ряда нижней челюсти.*

В пожилом возрасте соотношение пострадавших с переломами мыщелкового отростка со смещением и без смещения отломков выявлено в 77,78 и 22,22% случаев соответственно. При смещении отломков у пожилых людей встречались двусторонние концевые дефекты зубного ряда (71,43% случаев) или полная адентия (28,57%). При отсутствии смещения отломков указанные дефекты зубного ряда встречались одинаково часто. У людей старческого возраста были диагностированы переломы мыщелкового отростка нижней челюсти со смещением отломков. При этом у них отмечена или полная адентия (50%), или двусторонние концевые дефекты зубного ряда (50%).

Ключевые слова: *мыщелковый отросток нижней челюсти, перелом нижней челюсти, смещение отломков, включенный дефект зубного ряда, концевой дефект зубного ряда.*

Введение. Повреждения костей лицевого скелета составляют около 3% от общего числа переломов других костей скелета [1, 2, 5]. Отсутствие защиты нижней челюсти другими костями лицевого скелета и выдвинутое её положение, а также дугообразная форма и подвижность нижней челюсти являются причиной того, что свыше 50% переломов лицевого скелета приходится на нижнюю челюсть [2, 3, 5]. Среди переломов нижней челюсти различной локализации наибольшую сложность, как в отношении диагностики, так и в отношении лечения, представляют переломы мыщелковых отростков нижней челюсти [3, 5, 8], которые встречаются в 13–34,5 % случаев у пострадавших с повреждениями нижней челюсти [3–5]. Ортопедические методы, являющиеся основными при лечении переломов нижней челюсти, при переломах мыщелкового отростка не всегда могут восстановить анатомическую форму нижней челюсти или не обеспечивают достаточной фиксации малого отломка, что в таких случаях обусловливает необходимость применять хирургические методы лечения [6, 7]. В литературе имеются сведения о том, что состояние окклюзии может влиять на характер смещения отломков [9, 10], однако эти сведения не подкреплены достаточным фактическим материалом.

Цель исследования. Изучить характер смещения отломков при переломе мыщелкового отростка нижней челюсти в зависимости от утраты естественных зубов.

Материалы и методы. Проанализированы 601 истории болезни пострадавших (514 мужчин и 87 женщин) разных возрастных групп (от 16 до 88 лет) с переломами мыщелкового отростка нижней челюсти. При изучении характера переломов мыщелкового отростка нижней челюсти проанализирован весь комплекс факторов, обусловливающих состояние жевательного аппарата, в том числе характер адентии. Этот аспект изучался с целью изучения влияния утраты зубов на характер смещения отломков при переломах мыщелкового отростка нижней челюсти, не зависимо от локализации линии перелома. Учитывая, что ведущим симптомом в клинике стоматологии является утрата зубов и образование дефектов зубных рядов, был проведен анализ состояния целостности зубного ряда нижней челюсти пострадавших с учетом наличия смещения отломков при переломе мыщелкового отростка нижней челюсти. Для оценки состояния зубного ряда нижней челюсти использовали классификацию дефектов зубного ряда Кеннеди, позволяющей дать более полную характеристику анатомо-топографической картины дефектов зубного

ряда. Кроме того, оценивалась возможность краткой регистрации полученных сведений в документации при проведении исследования, что облегчило изучение клинической картины травмы.

Результаты и их обсуждение. Установлено, что из 601 клинического случая повреждения мыщелкового отростка в 309 (51,41%) случаев линия повреждения проходила в его основании, в том числе в 264 (43,93%) случаев у мужчин и в 45 (7,48%) случаев – у женщин. В таблице 1 представлены данные о возрастных и половых особенностях встречаемости переломов в области основания мыщелкового отростка нижней челюсти.

Выявлено, что переломы в области шейки нижней челюсти встречались несколько реже, а именно в 252 наблюдениях, то есть в 41,93% случаев. Такой вид травмы мыщелкового отростка нижней челюсти был обнаружен в 212 (35,27%) случаев у мужчин и в 40 (6,66%) случаев – у женщин разных возрастных групп. Наиболее редко, а именно в 40 (6,66%) наблюдений страдала головка нижней челюсти, в том числе в 38 (6,32%) случаев у мужчин и в 2 (0,34%) случаев у женщин. Повреждения головки нижней челюсти было выявлено только в одном (0,17%) наблюдении в юношеском возрасте – у мужчины, а остальные наблюдения приходились на зрелый возраст. В первом зрелом возрасте травма головки челюсти наблюдалась в 22 (3,66%) случаев у мужчин и в 1 (0,17%) случаев у женщин. Во втором зрелом возрасте травма головки челюсти наблюдалась в 15 (2,49%) случаев у мужчин и в 1 (0,17%) случае у женщины. Характеристика переломов мыщелкового отростка нижней челюсти в зависимости от смещения отломков у взрослых людей разных возрастных групп представлена на рисунке 1.

В зависимости от наличия или отсутствия смещения отломков при переломе мыщелкового отростка, с учетом возраста, было проанализировано состояние целостности зубного ряда челюсти (рис. 2). Так, у людей юношеского возраста перелом мыщелкового отростка со смещением был диагностирован у 8 человек из 13, то есть в 61,53% случаев. При этом, у пострадавших были выявлены дефекты зубного ряда 3-го класса по Кеннеди в 75% случаев, 4-го класса – в 12,5% случаев. Отсутствие дефектов зубного ряда в этой группе было диагностировано в 12,5% случаев.

У пострадавших юношеского возраста, у которых смещения отломков при переломе мыщелкового отростка нижней челюсти не выявлено, составило 38,47%. Из них у 40% имелся полноценный зубной ряд, без дефектов, а у 40 и 20% пострадавших, соответственно, выявлены дефекты зубного ряда 3-го и 4-го классов по Кеннеди.

Среди пострадавших 1-го зрелого возраста смещение отломков было диагностировано у 313 человек, то есть в 88,67% случаев. Среди них состояние зубного ряда оценивалось следующим образом. Концевые дефекты зубного ряда, односторонние или двусторонние, имели соответственно 51,76 и 15,02% пострадавших. Включенные дефекты (3-й класс по Кеннеди) встречались у 29,71%, а у 2,9% пострадавших имелись дефекты в переднем участке зубного

Таблица 1

Частота и локализация переломов мыщелкового отростка нижней челюсти у пострадавших в разные возрастные периоды, абс. число (%)

Возраст	Пол	Локализация линии перелома		
		Основание мыщелкового отростка нижней челюсти	Шейка нижней челюсти	Головка нижней челюсти
Юношеский	♂	7 (1,15)	4 (0,66)	1 (0,17)
	♀	1 (0,17)		
I-зрелый	♂	169 (28,12)	117 (19,47)	308 (49,04)
	♀	25 (4,16)	19 (3,16)	22 (3,66)
II-зрелый	♂	84 (13,98)	19 (3,16)	15 (2,49)
	♀	18 (2,98)	4 (0,66)	1 (0,17)
Пожилой	♂	3 (0,51)	4 (0,66)	–
	♀	1 (0,17)	1 (0,17)	–
Старческий	♂	1 (0,17)	–	–
	♀	–	1 (0,17)	–
Итого	♂	264 (43,93)	212 (35,27)	38 (6,31)
	♀	45 (7,48)	40 (6,66)	2 (0,34)
Всего		309 (51,41)	252 (41,93)	40 (6,66)

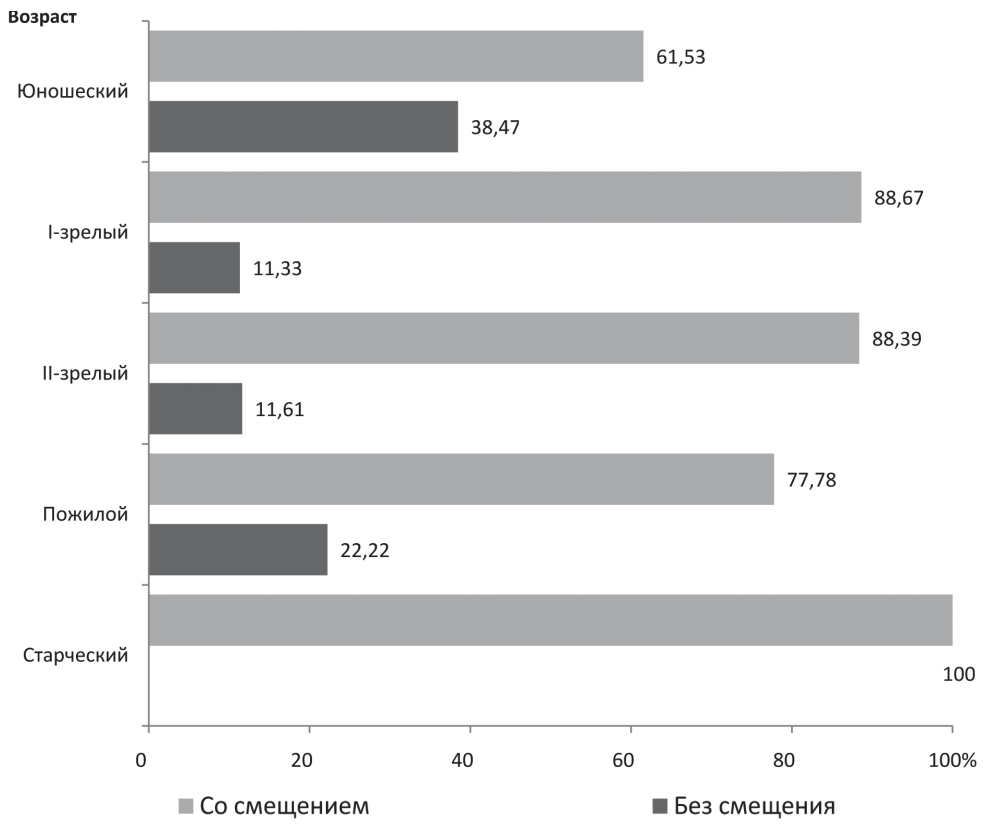

Рис. 1. Характеристика переломов нижней челюсти в зависимости от смещения отломков у взрослых людей разных возрастных групп

ряда. В 0,61% случаев выявлено полное отсутствие зубов на нижней челюсти. При отсутствии смещения отломков в этой же возрастной группе (11,33%) чаще всего выявлялись включенные дефекты зубного ряда в боковых участках челюсти – в 62,5% случаев. В 22,5 и 7,5% случаев диагностированы односторонние и двусторонние концевые дефекты зубного ряда, соответственно, а дефекты зубного ряда в переднем участке зубного ряда выявлены у 7,5% пострадавших.

Во 2-ом зрелом возрасте, в основном, соотношение пострадавших с переломами мыщелкового отростка со смещением и без смещения отломков сохранялось, и характеризовалось следующими значениями: 88,39 и 11,61% соответственно. При смещении отломков наиболее часто встречались двусторонние и односторонние концевые дефекты зубного ряда, в 49 и 31,31% случаев, несколько реже дефекты включенные – в 11,62% случаев. В 3,53% случаев выявлены дефекты зубного ряда в переднем отделе челюсти, а у 4,54% пострадавших диагностирована полная адентия. В этой же возрастной группе, при отсутствии смещения отломков при переломе мыщелкового отростка нижней челюсти чаще встречались односторонние (46,15%), реже (34,62%) двусторонние дефекты зубного ряда. Включенные дефекты в боковых и переднем участке нижней челюсти выявлены с одинаковой частотой в 7,69% случаев, а полная адентия встречалась у 3,85% пострадавших.

В пожилом возрасте соотношение пострадавших с переломами мыщелкового отростка со смещением и без смещения отломков выявлено в 77,78 и 22,22% случаев соответственно. При смещении отломков у пожилых людей встречались двусторонние концевые дефекты зубного ряда (71,43% случаев) или полная адентия (28,57%). При отсутствии смещения отломков указанные дефекты зубного ряда встречались одинаково часто – в 505 случаев. У людей старческого возраста были диагностированы переломы мыщелкового отростка нижней челюсти со смещением отломков. При этом у них отмечена или полная адентия (50%), или двусторонние концевые дефекты зубного ряда (50%), что характерно для людей этой возрастной группы.

Таким образом, показано, что при сохранности зубного ряда нижней челюсти переломы мыщелкового отростка нижней челюсти без смещения отломков встречаются достоверно ($p<0,05$) чаще. Утрата зубов способствует смещению отломков при переломах мыщелкового отростка нижней челюсти. Полученные результаты необходимо учитывать для понимания механизма возникновения неогнестрельных переломов ветви нижней челюсти при различной утрате естественных зубов, а также в аспекте обоснования локализации и клинических особенностей переломов мыщелкового отростка нижней челюсти у людей различных возрастных групп.

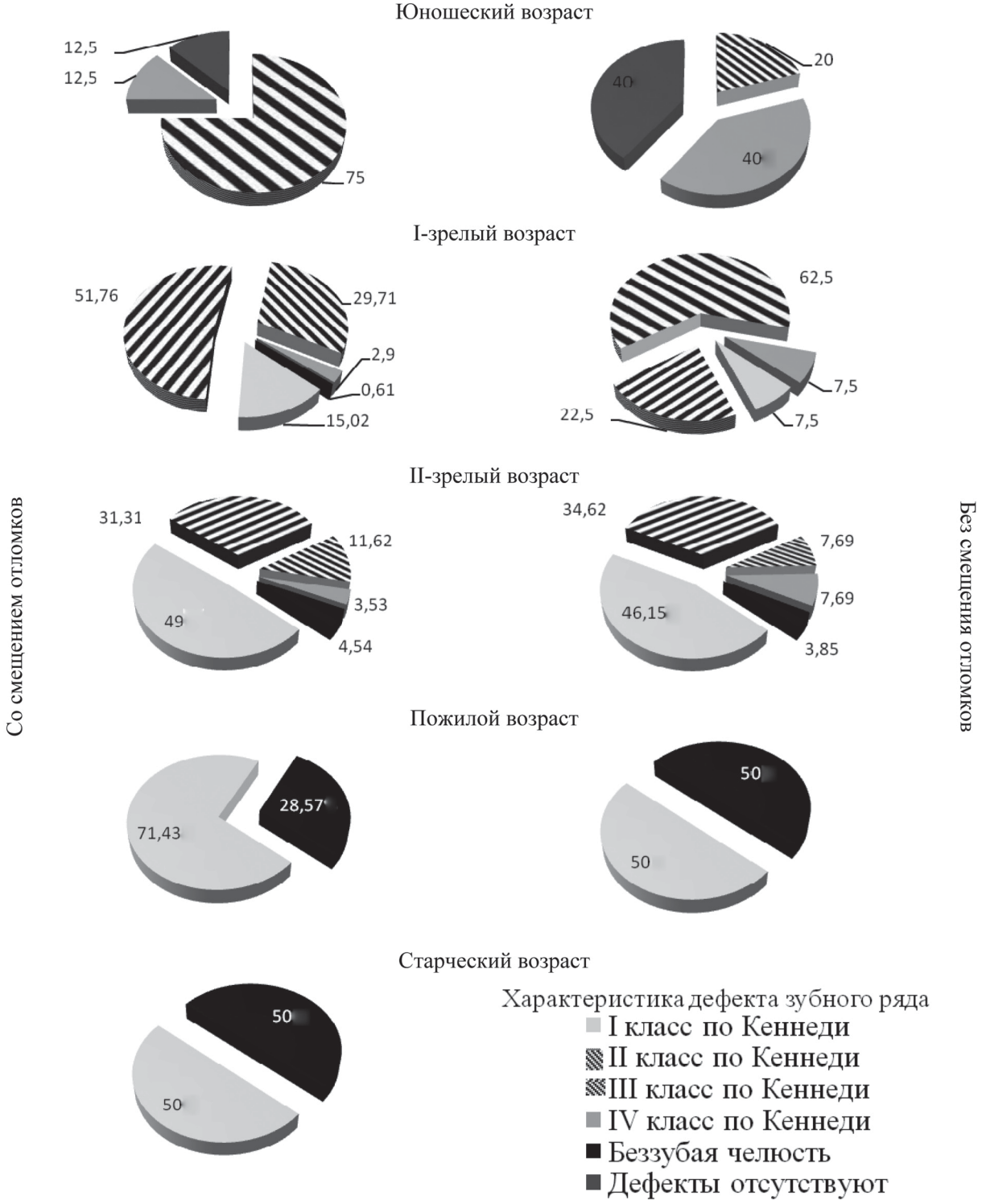

Заключение. Установлено, что утрата зубов влияет на характер смещения отломков при переломе мыщелкового отростка нижней челюсти. При сохранности зубного ряда нижней челюсти переломы её мыщелкового отростка без смещения отломков встречаются достоверно чаще у людей в разных возрастных группах. При отсутствии зубов смещение отломков при переломах мыщелкового отростка нижней челюсти выявляется чаще у пострадавших всех возрастных групп.

Литература

1. Амро, А. Особенности клинической картины переломов нижней челюсти в различные возрастные периоды / А. Амро [и др.] // Вестн. Рос. воен.-мед. акад. – 2012. – № 4 (40). – С. 49–51.

2. Амро, А. Клиническая картина и лечение переломов нижней челюсти у взрослых людей в различные возрастные периоды: автореф. дис. ... канд. мед. наук / А. Амро. – СПб.: ВМА, 2013. – 20 с.

3. Васильев, А.В. Лечение переломов ветви нижней челюсти: автореф. дис. ... д-ра мед. наук. – СПб., 2000. – 36 с.

4. Гук, В.А. Особенности клинического течения и лечения переломов нижней челюсти у пациентов пожилого и старческого возраста: автореф. дис. ... канд. мед. наук / В.А. Гук. – СПб., 2011. – 26 с.

5. Иорданишвили, А.К. Медико-статистические результаты лечения больных с переломами нижней челюсти в специализированном лечебном учреждении / А.К. Иорданишвили, А.М. Асанов // Мат. науч. конф., посвящ. 290-летию 35 Военно-морского госпиталя им. Н.А.Семашко. – СПб.: Б.и., 2007. – С. 64–65.

6. Маградзе, Г.Н. Остеосинтез мыщелкового отростка нижней челюсти / Г.Н. Маградзе [и др.] // Восстановительная реконструктивная хирургия челюстно-лицевой области. – СПб., 2010. – С.27–34.

7. Маградзе, Г.Н. Инновационные технологии в оперативном лечении переломов мыщелкового отростка нижней челюсти / Г.Н. Маградзе [и др.] // Институт стоматологии. – 2013. – № 2 (59). – С. 34–36.

8. Малышев, В.А. Переломы челюстей / В.А. Малышев, Б.Д. Кабаков. – СПб.: СпецЛит, 2005. – 224 с.

9. Silvennoinen, U. Different patterns of condylar fractures: an analysis of 382 patients in 3-year period / U. Silvennoinen [et al.]. // Oral maxillofac. surg. – 1992. – Vol. 50, № 10. – P. 1032–1037.

10. Tornes, K. Cranial dislocation of the mandibular condyle / K.Tornes, O. Lind // Cranio – maxillo – facial surgery. – 1995. – 23. – P. 302–304.

G.N. Magradze, A.K. Iordanishvili, A.A. Serikov, V.V. Samsonov

Displacement characteristic of bone fragments according to tooth loss for fractures of the mandible condyle

Abstract. *The displacement character of bone fragments for fractures of the mandibular condyle in the aspect of the impact that various factors, including the loss of teeth. The study was conducted by analysis of 601 case histories of victims admitted to the inpatient health care facility (St. Petersburg SBEH «City Hospital № 15»). Analysis of the subject's medical history of patients aged 16 to 89 years. It is shown that the preservation of the dentition in adults of various age groups, the displacement of the fracture fragments of the condyle of the mandible occurs significantly less frequently. Found that the displacement of the fragments at the turn of the condyle of the mandible is more common in people of different ages with unilateral and bilateral terminal defects of the dentition than included defects of the dentition of the lower jaw.*

В пожилом возрасте соотношение пострадавших с переломами мыщелкового отростка со смещением и без смещения отломков выявлено в 77,78 и 22,22% случаев соответственно. При смещении отломков у пожилых людей встречались двусторонние концевые дефекты зубного ряда (71,43% случаев) или полная адентия (28,57%). При отсутствии смещения отломков указанные дефекты зубного ряда встречались одинаково часто. У людей старческого возраста были диагностированы переломы мыщелкового отростка нижней челюсти со смещением отломков. При этом у них отмечена или полная адентия (50%), или двусторонние концевые дефекты зубного ряда (50%).

Key words: *condylar process of the mandible, a broken mandible, displacement of the mandible fragments, included defect of dentition, terminal defect of dentition.*

Контактный телефон: 8 (812) 495-72-03; e-mail: mdgrey@bk.ru